

PRESENTAZIONE DI QUESTO AMPIO LAVORO SI SINTESI DI LORENZO ACERRA.

Mi sono permesso di commentare alcune affermazioni in base alla mia esperienza personale ndr.

## QUESTIONI ODONTOIATRICHE

di Lorenzo Acerra      prima versione: 20 marzo 2005

contiene:

*PARTE 1: il problema dei denti devitalizzati*

*perché funzionano anche le misure meno estreme*

*l'opportunità dei patogeni dei denti devitalizzati*

*l'invisibilità di questo fenomeno è la norma*

*la determinazione ce la mette il paziente*

*la gestione dei denti devitalizzati*

*lettura della radiografia: istruzioni*

*l'identificazione del focus dentale: istruzioni*

*l'estrazione di un focus dentale: istruzioni*

*accortezze sui denti del giudizio*

*le cavitazioni*

*dalla Foresta Nera a Salerno, dal Pò al Circolo Polare Artico*

*tappo sulle capacità di regolazione*

*alcuni casi clinici di bonifica*

*commenti sul lavoro di Price*

*dente infetto e implantologia post-estrattiva: TESCHIO NERO, altro che amalgama.*

*le comunicazioni dirette delle osteiti attraverso il sistema cranio-vertebrale*

*conclusioni*

*altri esempi*

*PARTE 2: il paziente olistico*

*un caso di monconizzazione post-apparecchio (!)*

*il dentista e le monconizzazioni facili*

*traforo in denti sani come appoggio per ponti?*

*riuscirà il paziente ad avere i bugiardini prima che il lavoro inizi e non dopo, quando l'omeopata gli dice che quel materiale è problematico?*

*il pluri-metallismo*

### *PARTE 3: informazioni su materiali problematici e possibili alternative*

*cure canalari: novità e regaletti da evitare*

*otturazioni bianche: istruzioni per l'uso*

il primo consiglio che a ragione si dà a chi deve rimuovere l'amalgama è quello della rimozione protetta: un manoscritto a parte, di 15 pagine, è stato redatto per descrivere il protocollo della rimozione protetta ed è disponibile presso l'associazione A.D.O.M.;

il secondo avvertimento a chi toglie l'amalgama è che i denti devitalizzati sono un punto interrogativo, tanto più quando l'organismo è debilitato e particolarmente intossicato dall'amalgama. Chi paga un lavoro milionario di bonifica, in cui i vecchi metalli vengono tolti e c'è un rifacimento della bocca con materiali biocompatibili, apprezzerà particolarmente questo consiglio: non è più prudente valutare se qualcuno di questi denti devitalizzati sta dando fastidio o è una bomba ad orologeria prima di seppellirli sotto rifacimenti dentali di decine di migliaia di Euro?

in ulteriori documenti disponibili presso l'associazione sono documentati gli effetti negativi da amalgama dentale (esposizione cronica a basse dosi di mercurio).

## PARTE 1

### il problema dei DENTI DEVITALIZZATI

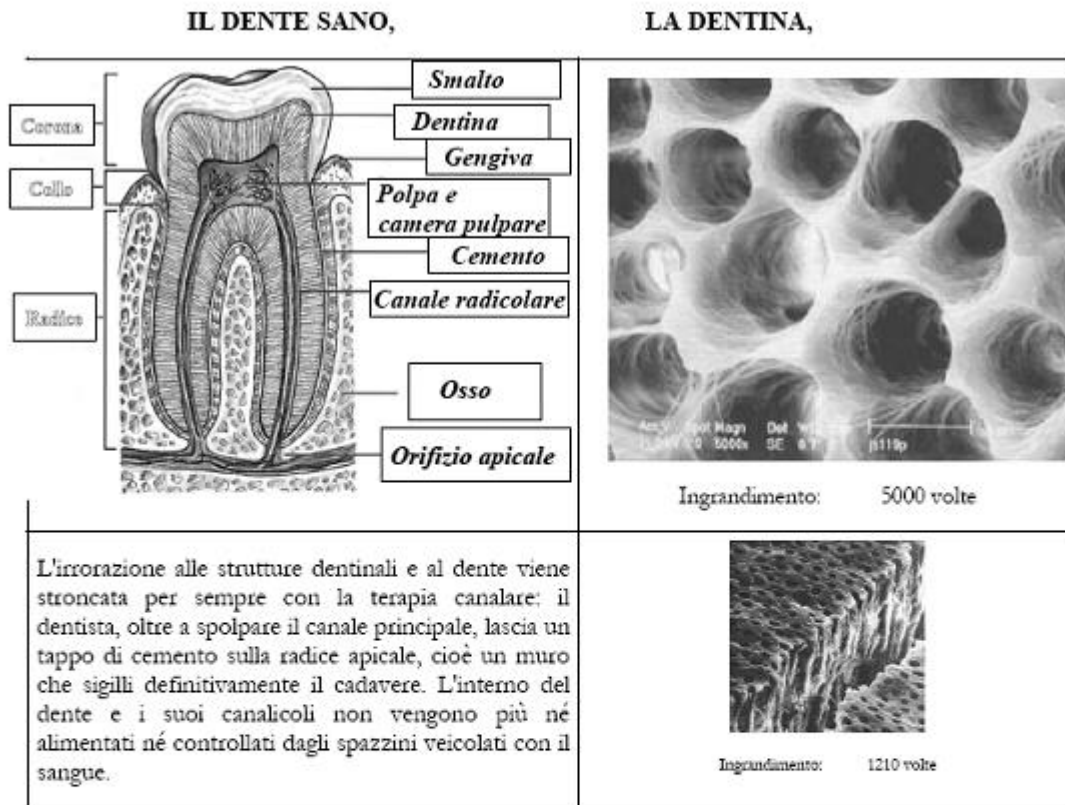
La “terapia” di devitalizzazione del dente consiste nell’asportazione meccanica della polpa del canale pulpare principale e nella blindatura sotto, con un tappo di cemento, del foro apicale attraverso cui l’irrorazione sanguigna dall’osso prima entrava nella camera pulpare.

Poiché la polpa nel canale principale viene estirpata e l’orifizio apicale da cui entrava il sangue viene cementato, i tubuli dentinali del dente devitalizzato perdono il loro rifornimento di sangue. L’accesso al dente, l’accesso ai tubuli dentinali, di sostanze di difesa contro le infezioni o anche di antibiotici non è più fisicamente possibile.

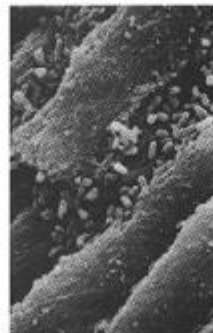
Anche l’organismo più forte non potrà mai più nutrire la restante polpa (quella irraggiungibile ai ferri del dentista per l’asportazione) e i microtubuli che costituiscono la dentina.

Per cui abbiamo una situazione particolarissima, un osso cavo con i suoi microscopici tubuli ormai inutili e la polpa (dei canalicoli secondari) che offrono possibilità ineguagliabili di ospitalità a colture batteriche anaerobiche.

Scrivo il dottor Meinig: “Iniziando a leggere l’opera del prof. Weston Price, mi trovai di fronte alle foto al microscopio che mostravano la presenza di batteri nei tubuli dentinali. La colonizzazione poteva essere dimostrata quasi nel 100% dei denti devitalizzati estratti, anche quelli che apparivano perfettamente fatti, anche quelli che non creavano aloni neri alla radiografia, anche quelli di portatori con apparentemente nessun problema. (..) Scoprii successivamente che altri due gruppi di ricerca (uno svedese e uno inglese) avevano pubblicato indagini in microscopia della dentina, ma nessuno di essi aveva ripetuto la ricerca di Price sui denti devitalizzati, sul fatto che la loro dentina inevitabilmente si popolasse negli anni dei batteri anaerobici della peggior specie” (“Root Canal Cover-Up” p.171).



**LA DENTINA DEL DENTE DEVITALIZZATO SI POPOLA DI BATTERI,**



C'era una volta Weston Price, uno che non si arrendeva tanto facilmente e così gli venne il sospetto che una cura canalare che aveva fatto ad una sua paziente (sebbene tecnicamente era perfetta e senza segni locali di reazione o granulomi che si evidenziassero ai raggi X), potesse essere la causa della grave condizione degenerativa che nel frattempo aveva sviluppato. Tolsse il dente e pianificò di impiantarlo su un coniglio. I risultati confermarono i suoi sospetti: la donna guarì immediatamente e senza ricadute dall'artrite che l'aveva costretta alla sedia a rotelle negli ultimi sei anni e il coniglio si ammalò di artrite ed ebbe un declino dello stato di salute. Continuando le osservazioni in questa direzione egli scoprì che denti devitalizzati che non apparivano assolutamente infetti erano lo scrigno della malattia, estraendoli e impiantandoli sperimentalmente sottocute, la malattia del paziente veniva trasferita all'animale.

Come secondo traguardo Price, armato di microscopio e macchina fotografica, riuscì a

documentare fotograficamente la localizzazione dei batteri. I tubuli dentinali sono così microscopici che se consideriamo quelli di un dente frontale e li mettiamo uno dietro l'altro a formare un filo, si raggiungerebbe la lunghezza di cinque chilometri e mezzo. In quanto al loro volume, essi sono grandi abbastanza che in ogni centimetro (dei chilometri di tubuli dentinali) potranno viverci comodamente milioni di batteri.

Lin [1991] spiega che tutto “questo spazio e la polpa che fornisce un ottimo mezzo di coltura per i batteri costituiscono un terreno franco, dove non arrivano né le cellule del sistema immunitario né gli antibiotici”.

Il prof. Price e il suo team di 60 batteriologi sfruttarono così i primi 1000 denti devitalizzati estratti: applicarono il miglior sforzo possibile per pulire fino in fondo tutto quello che era meccanicamente accessibile, dopodiché inserirono nei canali le soluzioni caustiche con più potere di uccidere batteri, e nel fare ciò si spinsero oltre tutti i limiti che potrebbero essere raggiunti se il dente fosse stato ancora su un essere umano vivente. E tenete presente che il dente ne rimaneva impregnato per 48 ore (mentre il dente del paziente odontoiatrico riceve soluzioni disinfettanti meno aggressive e per solo pochi minuti). E quale fu il risultato? I test batteriologici mostrarono che 990 denti su 1000 manifestavano ancora la presenza di temibili colture batteriche (che avevano vari effetti negativi sulle cavie esposte). Questo fu il terzo traguardo della ricerca di Price, ricavare colture batteriche dalla dentina di denti devitalizzati e dimostrare che avevano effetti negativi. **Solo se il dente devitalizzato veniva portato a 600°C in autoclave si raggiungeva l'obiettivo della sterilizzazione e non faceva ammalare il coniglio!** E' impossibile nella pratica odontoiatrica sterilizzare/mummificare questi denti visto che la dentina e i canalicoli secondari della camera pulpare sono irraggiungibili e le soluzioni sterilizzanti sono troppo blande rispetto al contenuto batteriologico che con il tempo tutti i denti devitalizzati sviluppano.

Per provare ciò basta mettere a coltura un dente devitalizzato. Il prof. Jerry Bouquot (patologo, direttore al Maxillofacial Center per Diagnostics e Research di Morgantown, Univ. West Virginia) lo ha fatto con migliaia di denti estratti negli ultimi due decenni e ha dimostrato che tutti i denti devitalizzati, anche quelli che apparentemente erano perfetti e sigillati, producono temibili colonie di batteri anaerobici.

L'osso cavo morto e cementato (dente con cura canalare) costituisce una fortezza per la degenerazione dei vari microorganismi al sicuro dal ripristino da parte delle nostre forze vitali. I batteri indisturbati nel dente morto trasformano polpa in tossine. La polpa in decomposizione non è radiopaca, cioè non compare sui raggi X. Il coinvolgimento osseo (che nel tempo inizia a fornire un ulteriore terreno di coltura auto-limitante) è probabile, ma ugualmente invisibile ai raggi X. Tutto ciò è coibentato da capsula fibrosa che rende silente l'intossicazione a piccole dosi di metaboliti prodotti dai batteri. Il sistema immunitario invecchia a fronte di uno sforzo di neutralizzazione quotidiano che si trascina negli anni.

I batteri, diventati anaerobici (molto più belligeranti dei loro predecessori di qualche

anno prima) e in attesa di segni di cedimento del sistema immunitario, ad un certo punto rivolgeranno le loro mire verso l'esterno (vedi sezione "l'opportunità dei patogeni dei denti devitalizzati").

M.J. Rosenau replicò gli studi di Price. Nel suo primo articolo, pubblicato sul Journal of American Medical Association, egli riportava di aver isolato batteri streptococchi in un'ulcera intestinale di un paziente che soffriva di colite. La coltura batterica di questi streptococchi servì per iniezioni in numerosi animali e nella maggior parte di essi una simile colite poteva essere riprodotta. Dopo molte indagini per identificare il focolaio di quella infezione nel paziente venne scoperto un largo assorbimento periapicale in un molare devitalizzato. Colture prodotte a partire da questo dente estratto furono somministrate in vena a dei conigli. In 72 ore gli animali sviluppavano sanguinamenti, coliti necrotizzanti che contenevano lo stesso ceppo di batteri del dente del paziente.

Rosenau volle fare un altro step sperimentale. Trasferì questo ceppo batterico nei denti di un cane. La valutazione ai raggi X mostrò che in corrispondenza di questi denti si sviluppavano granulomi periapicali dello stesso tipo trovato originariamente nel paziente. Dopo 16 mesi il cane sviluppò colite ulcerosa. Evidentemente il cane offriva un modello sperimentale molto più vicino all'uomo relativamente ai tempi che non i conigli degli esperimenti di Price.

Di altri ceppi di streptococchi derivanti dai denti devitalizzati di pazienti con altre malattie furono testati gli effetti quando inseriti in denti di altri cani. 52 cani su cui furono prodotti denti infetti furono studiati e 1014 cani senza esposizione ai batteri dei denti devitalizzati furono usati come controllo.

Tra il 47% e il 75% dei cani svilupparono le stesse malattie che avevano gli individui portatori dei denti da cui si ottenevano le colture batteriche. Le condizioni in questione erano cistiti, ulcere allo stomaco, artriti, nefriti (malattie ai reni con formazione di calcoli), e varie malattie del sistema nervoso centrale e periferico.

### perché funzionano anche le misure meno estreme

All'inizio il dente è sano e la dentina viene irrorata da fluido nutriente.

Con l'età e le cure dentali tossiche, i rifornimenti di sangue e linfa attraverso la polpa e il periodonto perdono i colpi, fino a che il sito dentale diventa una discarica abbandonata dalle autorità e dai netturbini.

In generale si deve intendere per **focolaio** un'area tissutale cronicamente alterata che contiene materiale organico o inorganico non degradabile e che ostacola le capacità di autoregolazione locali e sistemiche (per cui il dente stesso morente è un focolaio, tanto più se si considerano i veleni che contiene al suo interno).

La focalità del dente è un fenomeno locale che va di pari passo con uno generale, e cioè l'invecchiamento e la malattia. **La focalità del dente non è l'eccezione** ma la regola. Altissime sono negli anziani le percentuali di cattiva efficacia dei sistemi sanguigni che nutrono mandibola e mascella o comunque delle arteriole all'interno dell'osso destinate a nutrire i denti. Il contatore inizia a girare più rapidamente intorno ai 30 o 40 anni [Dauderer 2001]. Senza dubbio, però, l'inserimento di amalgama accelera molto questo processo, senza amalgama serviva tutta una vita per innescare quella bomba ad orologeria, con l'inserimento di amalgama nei bambini quel contatore già inizia a girare più velocemente.

A partire dai nostri 40 anni di età (a volte anche prima), la vita dei denti conosce una fase in cui l'irrorazione è in grave crisi, per cui aumenta la loro vulnerabilità e diminuisce la vitalità (a causa della cattiva nutrizione e drenaggio).

Non possiamo dire che chi invecchia è sfortunato. La focalità del dente con la degenerazione è la regola, non l'eccezione. (per fortuna non è sempre così ndr)

Al problema del dente morente si aggiunge il problema dell'uccisione del nervo e mummificazione; essendo quest'ultima sempre incompleta, scattano le insidie della colonizzazione silente. Le cure canalari, sopprimendo la vitalità dei tessuti circostanti e le reazioni locali del dente, abbassano l'attenzione dell'organismo verso materiali che normalmente verrebbero espulsi e così riempiono l'organismo (dal punto di vista del sistema di regolazione) di bombe ad orologeria (futuri focolai odontogeni). Questi ultimi a loro volta attendono un altro innesco è cioè che le capacità di difesa si siano affievolite abbastanza.

In un primo tempo l'organismo riesce a compensare queste perturbazioni, che però impegnano una parte delle sue funzioni difensive. L'effetto a distanza compare solo quando il fenomeno ha consumato le difese locali e generali, l'organismo è infine più suscettibile a contrarre malattie di diverso tipo e gravità.

A quel punto l'esame EAV o Vega (ElettroAgopuntura di Voll) scopre la focalità, ovvero una massa di cellule che rimangono in uno stato di semiriposo ipopolarizzato, diciamo a 10 mv, mentre normalmente tutte le cellule sono polarizzate a 100 mv, e questo porta giù il sistema di organi collegato a quel sito secondo la medicina cinese.

**Andando a fare un'iniezione di procaina sulla focalità, la massa di cellule si ripolarizza abbastanza fino a far scomparire l'effetto a distanza se il trattamento è ripetuto a sufficienza.**

Un altro strumento è l'omeopatia, che individua la tossina coinvolta e somministra il relativo nosode.

Questo non significa sempre che l'area tissutale non riassorbibile nel connettivo sia scomparsa però.

E' come se si girassero indietro le lancette del tempo e il sito trattato ritornasse a quando, pur essendoci il materiale non riassorbibile, le difese locali erano attive abbastanza e non c'era focalità (in effetti scompaiono gli effetti clinici avversi).

Un altro compromesso è il seguente. Il Vega test rivela un granuloma in un dente devitalizzato? E' fuori la portata di un trattamento omeopatico? Si tratta di un dente frontale? Se vuoi non te lo estraggo il dente, ma ti faccio un'apicectomia. Pulito tutto il sito vi infilo pure della procaina per resettarlo e la focalità scompare sia per quanto riguarda la rilevazione al Vega test sia per quanto riguarda i tuoi disturbi. Questo discorso lo hanno sentito spesso i pazienti di Barile. Lui dice: l'osteite sottostante è la causa del disturbo, il granuloma è solo la parte del fenomeno che al momento dà fastidio, per cui noi lo sistemiamo e ci mettiamo al sicuro per un'altra decina di anni minimo, fino a quando l'osteite non si sarà accumulata probabilmente in qualche altro focolaio visibile al Vega test. A quel punto sarà necessario estrarre tutto e raschiare l'osso, ma per il momento ci arrangiamo senza togliere il dente frontale. Barile mi assicura che ha avuto risultati splendidi con disturbi a distanza che scomparivano nel momento in cui veniva bonificato il granuloma con questo stratagemma. Sono sicuro che i tedeschi non sarebbero entusiasti di questa soluzione visto che estraendo, sotto troverebbero cisti e materiale osseo in necrosi a non finire. L'importante è che il paziente sia stato messo al corrente in modo corretto su cosa ottiene con la scelta più conservativa e cosa ottiene con l'altra (l'estrazione), il dentista si ferma un attimo e aspetta la scelta del paziente tra le due. (questa scelta secondo me può addirittura portare ad un peggioramento del focolaio sono d'accordo a neuralterapia e accompagnamento omeopatico senza apicectomia o direttamente l'estrazione, questi compromessi sono rischiosi ndr)

Estrazione o compromesso?

Le cisti e la loro focalità, che per qualche motivo sfuggono all'indagine del Vega test, e che senza l'estrazione del dente non possono essere bonificate chirurgicamente, sono formazioni tossiniche che anch'esse hanno effetti a distanza.

Il dottor Price riporta numerosi casi in cui le cisti provocavano coinvolgimento sistemico, ne vediamo due. Un paziente 76enne soffriva di una condizione davvero grave del sistema nervoso centrale ed aveva una pressione sanguigna così bassa che aveva avuto degli episodi quasi fatali più di una volta. I medici avevano decretato che si trattava di insufficienza cardiaca. Dopo la rimozione di un dente devitalizzato e la ciste che fu trovata sotto di esso i sintomi del paziente scomparvero totalmente, cardiaci e neurologici. Fu in grado di camminare per chilometri e chilometri come se avesse avuto 30 anni. Il problema opposto interessava un altro paziente, la cui pressione sanguigna era 220 e non riusciva ad essere normalizzata. Ritornò normale solo dopo che un dente devitalizzato e la ciste sottostante furono rimossi.

*Bienek KW., 'università di Aquisgrana, pubblica un articolo su "Foci batterici in denti, cavità orale e mandibola e loro effetti a distanza in relazione a batteriospermia e subfertilità nell'uomo":*

Trentasei pazienti subfertili con batteriospermia resistente a qualsiasi trattamento

terapeutico sono stati indirizzati ad un controllo odontoiatrico. In tutti si è constatato un gran numero di foci dentali, che in 18 casi (gruppo sottoposto a trattamento) vennero completamente eliminati. Sei mesi dopo la fine del trattamento odontoiatrico vennero nuovamente analizzati gli spermogrammi. Nel gruppo sottoposto a trattamento i 2/3 degli spermogrammi non presentavano più batteri (erano stati prelevati strisci di batteri sottoposti a controllo per studiare la composizione dei germi; si era potuto così dimostrare che lo spettro batterico degli strisci intraorali e degli spermogrammi erano quasi identici). Anche i parametri individuati dallo spermogramma, **come mobilità, densità e morfologia, erano migliorati notevolmente.**

A proposito di infertilità maschile vi devo assolutamente fare partecipi di questo caso. Daniele, 44 anni, ha alcuni denti devitalizzati, che tre dentisti hanno visto decretando che il riempimento del canale fatto da piccolo è ormai compromesso e che i batteri hanno attaccato la polpa all'interno del dente e che c'è un alone nero alla base del dente. La testimonianza di Daniele è la seguente:

“Portavo lenti da miope da 22 anni e la mia vista si stava affievolendo ulteriormente, soffrivo di gastrite cronica e di crisi depressive, mi furono diagnosticate l'epatite C e l'infertilità. Approdai così all'Igienismo, che non è come purtroppo molti credono soltanto uno dei tanti sistemi nutrizionali, ma la vera scienza della salute, la disciplina che individua il complesso delle condizioni naturali per il recupero e il mantenimento della salute non solo fisica, ma anche psichica. Da 17 anni non uso più alcun tipo di farmaco, non porto più gli occhiali e vedo bene, non soffro più di quella depressione inspiegabile, non ho più problemi di fegato e di stomaco; ho fronteggiato senza farmaci ascessi, granulomi ai denti ed anche una frattura al polso (niente ingessatura). Godo di buona energia, non soffro più di quei disturbi della mia famiglia quali: sovrappeso, ipertensione, calvizie e neppure artrosi, che ha colpito tutti i miei parenti di parte paterna compreso mio fratello”.

La vicenda che a noi interessa è che (aveva denti devitalizzati infetti e che) era affetto da infertilità. “Avendo adottato l'Igienismo,” scrive Daniele, “pensate che un medico cercò di dissuadermi dal fare l'esame per vedere se ero guarito, sostenendo che la mia azoospermia (assenza di spermatozoi nel liquido seminale) era irreversibile. Quando gli mostrai i risultati dell'esame, che indicavano la presenza di milioni di spermatozoi, fu molto sorpreso e dopo qualche istante di silenzioso controllo dei risultati, mi consigliò di ripetere il test, perché a suo parere poteva esserci stato uno scambio di provette in laboratorio. Sapevo che non era così, ma volli ripetere il test, ottenendo come risultato che il numero di spermatozoi per millimetro cubo era ancora notevolmente aumentato”. In effetti Daniele ha un figlio ora.

Daniele per tutti questi anni non ha mai bonificato i denti devitalizzati morti e in balia della degradazione anaerobica: la brace arde ancora sotto le ceneri. La dimostrazione che la brace ancora arda l'abbiamo nel caso di Daniele con l'alone nero in corrispondenza del dente devitalizzato e il visibile stato dell'osso in osteite condensante ad una lettura attenta dell'ortopantomica, e lo si poteva sapere con certezza già prima di leggerla

perché la dentina del dente devitalizzato ha smesso di essere irrorata da fluido nutriente. Guardate la potenza dell'applicazione dell'igiene naturale., che è tale da rendere più vitale, forte e resistente l'organismo a fronte dell'aggressione del focolaio infettivo dentale.

Estrazione o compromesso? Gli esperti che hanno seguito i malati cronici fino alla loro guarigione non hanno dubbi: l'estrazione si rende tanto più necessaria quanto più l'organismo si è allontanato da un buono stato di salute e quanto più il focolaio osteitico è diventato infettivo e si è allargato. La presenza dei "cadaveri" (i denti devitalizzati) è semplicemente incompatibile con ogni tentativo di recupero dalla malattia cronica.

Miclavez: "Nei casi meno gravi starà al dentista ed al medico curante, di comune accordo, decidere se prediligere la salute del paziente o scendere ad un compromesso per evitare la protesi totale. In un paziente con un tumore, ovviamente toglieremo tutti i denti morti, se la patologia è meno grave cercheremo un compromesso".

### L'opportunità dei patogeni dei denti devitalizzati

Price notò che anche quando il dente devitalizzato avesse agito insieme ad un certo numero di concause nel precipitare una malattia, l'estrazione del dente coinvolto produceva una guarigione.

Ad esempio egli osservò un paziente in cui una grave forma di reumatismo, risolta con l'estrazione di un dente devitalizzato, era insorta a seguito di un'esposizione forzata al maltempo. Il dente devitalizzato estratto da questa persona fu usato per produrre colture da inoculare a dei conigli, alcuni dei quali tenuti in gabbie al caldo e altri in gabbie al freddo. La dose (uguale per tutti i conigli) era stata mantenuta bassa in modo che non era stata sufficiente per innescare problemi nei conigli al caldo, mentre invece i conigli esposti al freddo svilupparono gravi lesioni reumatiche, che non apparivano senza l'iniezione dell'infezione dentale.

**Se ne deduce che stress ambientali di varia natura si aggiungono allo stress da denti devitalizzati così che, superata una certa soglia, producono i sintomi.**

Gli studi di Price ad un certo punto misero a confronto animali alimentati scorrettamente e animali alimentati correttamente e dimostrarono che, esponendo

entrambi allo stesso grado di infezione dentale, cronica o acuta, i secondi avevano una maggiore resistenza, che si traduceva in sopravvivenza maggiore e problemi di salute di minore entità rispetto ai primi.

Un altro esempio portato da Price è quello di una famiglia con cinque sorelle che fecero da infermiere a loro padre durante una lunga malattia fino alla morte per anemia perniziosa. I problemi dell'uomo erano iniziati a partire dalla morte della moglie. Le ragazze emotivamente provate per la sofferenza del padre svilupparono tutte una qualche condizione reumatica: reumatismo (due di esse), una condizione cardiaca (due di esse), nevrite (una di esse). All'esame della bocca Price trovò denti devitalizzati coinvolti **e la successiva estrazione apportò la guarigione dalle patologie di tutte e cinque.**

Il messaggio è che lo stress emotivo aveva indebolito il loro sistema immunitario in modo tale che non poteva più far fronte ai batteri che si nascondevano nei denti.

Vedendo però le remissioni dei sintomi dei pazienti anche quando ci fossero concause aggiuntive, Price si fece l'idea che generalmente questo dei denti devitalizzati poteva diventare un grosso campo di disturbo e continuò le sue indagini.

Sfruttando il fatto che attraverso microfiltri Berkefeld poteva isolare i batteri dalle tossine, scoprì innanzitutto che gli effetti più temibili sugli animali inoculati erano ascrivibili alle tossine piuttosto che ai batteri.

Steinman confermerà il fatto che contrariamente ai batteri stessi, i metaboliti dei batteri riescono a fuoriuscire attraverso le pareti intatte del dente anche quando questo sia stato ben murato a livello apicale.

Prima di arrivare alla batosta vera è propria, può essere dimostrato che questo carico di tossicità endogena 1. impegna per un lungo periodo un sistema immunitario apparentemente illeso; 2. dà instabilità ai livelli di glucosio nel sangue; 3. rende parzialmente inefficiente il sistema di ossidazione e drenaggio; 4. aumenta i livelli di acido urico; 5. favorisce l'acidosi; 6. riduce la riserva alcalina del sangue; 7. altera soprattutto i livelli di calcio nel sangue; riduce i livelli di calcio ionico nel sangue.

Il prof. dr. Boyd Haley [2004], direttore del dipartimento di "Chimica e Biochimica" dell'università del Kentucky, usando i più sofisticati metodi di ricerca, ha provato che tossine anaerobiche sono ubiquitarie nelle strutture profonde **di questi denti devitalizzati** e che anche solo minuscole concentrazioni di queste tossine veicolate nel sangue possono inattivare i più importanti enzimi nel corpo tra cui le *creatinin-kinasi*, le *piruvato-kinasi*, le *fosfoglicerate kinasi*, le *adenilato kinasi*, e i *fattori di crescita fibroblastica*.

Ciò "provoca l'indebolimento continuo, anche a livello immunitario, dell'organismo impegnato nella neutralizzazione continuata di tali tossine e batteri, certamente arrivando a disturbare i meccanismi di autoregolazione e le funzioni enzimatiche" [Herms 2002].

Price vaccinava (iniettava) gli animali con le tossine ottenendone grande danno, oppure

danno parziale, o danno appena percepibile. E così, alle osservazioni su centinaia e centinaia di pazienti si aggiunsero quelle su 5000 conigli e altri animali, scoprendo che c'è un doppio innesco della bomba ad orologeria in questione.

Il primo innesco è in corrispondenza del momento in cui i microorganismi patogeni nell'ambiente anaerobico e franco da difese fanno una loro evoluzione in cui diventano sempre più piccoli e virulenti.

Il secondo innesco è il momento in cui il lavoro di contenimento cui questi costringono l'organismo fa giungere il sistema di regolazione sulla soglia dello sfinimento, arrivati a questo punto siete più suscettibili alla comparsa della malattia.

Scriveva Price: "E' a questo punto che un evento qualsiasi, una brutta influenza o un altro stress per il sistema immunitario fa scattare improvviso l'inizio della malattia degenerativa".

Un esempio è quello di una giovane con uno stato di salute sopra la media che divenne madre. Durante l'allattamento la 22enne sviluppò un grave reumatismo. Un paio di denti devitalizzati infetti furono rimossi e il reumatismo immediatamente migliorò fino a scomparire.

L'impegno della gravidanza e dell'allattamento può far innescare infezioni in denti indeboliti o devitalizzati e il sistema immunitario delle neo-mamme è particolarmente suscettibile ai loro effetti a distanza, ha meno capacità di arginarle.

Una conferma sperimentale di ciò viene prodotta da Price. Ci sono dei conigli che se subiscono una stimolazione antigenica nociva ma solo per breve tempo sviluppano una condizione di paralisi della prima vertebra da cui però recuperano e vivono una vita del tutto normale e sana di lì in poi. Price identificò due forme di stress fisico, la gravidanza e una certa esposizione a batteri da denti devitalizzati, che da soli non erano sufficienti a compromettere lo stato di salute di questi conigli.

Quando però il secondo stress precedeva il primo i risultati erano che lo stato di salute della mamma coniglio prendeva una brutta piega a partire da dopo il parto e il coniglio-mamma non si riprendeva più.

Nelle persone che soffrono un grave incidente d'auto, da caduta o altro trauma fisico grave, un picco di prestazione è richiesto al sistema immunitario per far recuperare in fretta. Le persone con cure canalari, dice Price, sono quelle che in questa situazione hanno tempi di recupero più lenti del previsto. L'evento del trauma fisico può rappresentare quella fase di depressione acuta del sistema immunitario che fa sì che l'infezione fino ad allora silente derivante da un dente devitalizzato si manifesti apertamente e abbia campo libero.

Uno studio condotto da Price in cinque ospedali rivelò che le persone che accusavano evoluzioni gravi post-influenzali erano quelle che avevano infezioni ai denti devitalizzati.

Anche gli esperimenti su conigli furono in grado di mostrare che una polmonite normale

diventava una grave polmonite stafilococcica con conseguenze molto più pesanti se si aggiungeva lo stress da esposizione a stafilococchi da denti devitalizzati.

Molte delle persone osservate da Price avevano avuto denti devitalizzati per decenni senza manifestare problemi di salute; ad un certo punto, dopo un'influenza, il paziente stentava a riprendersi e poco dopo s'innescava la malattia cronico-degenerativa: l'influenza rappresentava **l'occasione in cui la focalità del dente devitalizzato prendeva il sopravvento su un sistema immunitario esausto per un surplus di lavoro cronico e in un momento di depressione acuta.**

I batteri che viaggiano attraverso il flusso sanguigno nel corpo hanno capacità insospettite di scoprire quale è il punto più debole da scegliere come propria residenza, il punto dove avviene l'attacco cruciale e insorge la patologia.

Quello che avviene è che nel punto più debole dell'organismo finirà per esserci un sovraccarico di assorbimento delle tossine prodotte dai batteri ed è lì che, quando le condizioni sono propizie per lo spostamento anche dei batteri, questi sentiranno il suono dell'adunata.

p.124, “Una 20enne aveva problemi mestruali tali che doveva passare a letto parecchi giorni in corrispondenza del ciclo. La sua salute fisica e mentale stava progressivamente deteriorando. L'anamnesi rivelò che cinque anni prima era stata colpita da una palla da golf all'ovaia sinistra. L'evento era stato di lieve entità, senza strascichi di sorta e il fastidio dell'urto era durato davvero poco.

Oltre alla condizione mestruale, la giovane soffriva di una condizione nervosa acuta che coinvolgeva la respirazione ed era seguita da insensibilità e da grave dolore alla parte posteriore del collo che peggiorava all'inizio dei cicli mestruali. Nella bocca c'era un dente devitalizzato (molare inferiore) che alla radiografia mostrava una larga infezione e due denti devitalizzati incisivi che sembravano invece impeccabili. Con la rimozione del molare la giovane migliorò notevolmente, ma dopo alcuni mesi la sua salute divenne compromessa di nuovo. Dopo la rimozione dei due denti devitalizzati frontali riguadagnò peso e i suoi disturbi fisici e mentali migliorarono nettamente. Colture derivate da questi due denti servirono per inoculare quattro conigli femmina e due conigli maschio. Le quattro conigliette svilupparono tutte infezione acuta alle ovaie e l'apparato riproduttivo; i conigli maschi rimasero in buona salute.

L'estrazione produsse un cambiamento così grande nello stato di salute della ragazza che la madre disse che ora era una persona del tutto nuova, diversa da prima sia mentalmente che fisicamente. Ovviamente non ci furono ricadute dei disturbi mestruali e relativi dolori”.

Questo caso non solo evidenzia (una volta di più) che i batteri aggressori si cercano il punto più debole della catena in un organismo, ma anche la drammatica impotenza della valutazione radiografica per individuare focolai da denti devitalizzati.

## l'invisibilità di questo fenomeno è la norma

In oltre il 90% dei casi il processo cronico infiammatorio a carico dei siti dentari passa inosservato ai raggi X, dato che l'osso è una struttura porosa tridimensionale, mentre i raggi X sono bidimensionali. Solo quando il fenomeno infettivo diventa gigantesco allora si potrà mettere in relazione con quello che ai raggi X viene individuato come aumento di porosità.

Holtzmann [1998] mette quattro osservatori accademici a valutare le ortopantomiche per vedere se scoprono tra le tante quelle che si riferiscono a ossi peri-radicolari coinvolti da putrefazione cadaverica; risultato: la lettura di vari tipi di raggi X non era utile nel mettere in grado gli esperti di quale fosse la condizione dell'osso, per cui si può definitivamente dire dal punto di vista della letteratura medica, che **NON SAPPIAMO COSA STA SUCCEDENDO SOTTO IL DENTE** anche quando leggiamo la radiografia. Lo studio fu effettuato sui denti mandibolari (inferiori) che sono infinitamente meglio visibili dei mascellari. Non si può fare diagnosi di successo endodontico (delle cure canalari) basandosi sulle radiografie.

Il dottor Shankland, autore di due libri, riporta le guarigioni di pazienti che individuavano ed estraevano le focalità dei denti devitalizzati. Prima di arrivare da Shankland, **questi pazienti erano stati da numerosi specialisti dentali, e le stesse irregolarità dell'ortopantomica che sono usate dagli esperti per individuare osteiti erano state lette come "normali" dal resto dei dentisti**, perché così è stato loro insegnato dai libri di testo universitari.

Meinig riporta in "Root Canal Cover-Up" le lastre radiografiche di alcuni casi trattati da Price.

p.121, "dente devitalizzato **che appariva perfetto e senza alcun problema alla radiografia** fu estratto dalla bocca di una donna che negli ultimi due anni aveva avuto cinque attacchi acuti di infiammazione acuta dell'occhio. Una coltura di batteri prodotta dal dente in questione fu usata per l'inoculazione di un coniglio; dopo tre giorni l'animale aveva avuto un attacco acuto di infiammazione all'occhio destro. Intanto un altro dente devitalizzato fu estratto e l'infiammazione agli occhi della paziente era quasi completamente passata dopo tre giorni".

p.77, "49enne aveva sofferto molto negli ultimi tre anni, il problema principale era del cuore, la diagnosi era miocardite e la pressione sanguigna era a 180. Lamentava estrema tensione alla testa e gli

era stato trovato coinvolgimento dello stomaco. Le sue caratteristiche facciali rivelavano costrizione e tensione dei nervi. Due molari devitalizzati furono estratti da Price e fu trovata polpa putrescente in tutti e due. Questo paziente aveva fatto fare più volte valutazioni **dentali e ogni volta gli era stato detto che i suoi denti andavano bene e che dalle radiografie non si rilevavano problemi.**

Da questi due molari estratti fu possibile originare una coltura di batteri anaerobici che furono inoculati in due conigli: il primo morì entro 12 ore con centinaia di piccole emorragie diffuse su tutti i muscoli del corpo e il secondo ebbe un rigonfiamento al cuore che, quando si andò a farne l'autopsia, rivelava intensa emorragia interna.

Un terzo dente devitalizzato fu estratto da questo paziente e fu impiantato in cinque conigli in successione: il primo coniglio sviluppò emorragia e infiammazione ai muscoli; il secondo sviluppò aumentati livelli di sangue nel cuore, atrofia dei muscoli, rigonfiamento da edema dei reni; il terzo sviluppò appendicite acuta, minuscole emorragie delle pareti del piccolo intestino, e congestione del sangue nei muscoli del cuore e nel fegato; il quarto mostrò atrofia di cuore e fegato, il quinto mostrò congestione di sangue nel muscolo cardiaco e nei reni.

Il paziente sviluppò una emorragia secondaria dopo l'estrazione dei tre molari superiori sinistri, che persistette per ore e che richiese la presenza di un'infermiere per tutta la notte. Questi denti sono quelli che causeranno emorragie ai conigli inoculati. Da lì in poi il paziente si riprese; non ci furono più emorragie e il paziente diceva di sentirsi bene come non era stato per anni. Le analisi precedenti alle estrazioni avevano mostrato un livello di calcio ionico che era molto sotto la norma (oltre che alterata azotemia, glicemia, urea, eritrociti, leucociti polimorfonucleari. Le analisi si normalizzarono, in particolare i livelli di calcio ionico furono i primi a rientrare nel range appena dieci giorni dall'estrazione”.

L'invisibilità dei focus alle normali osservazioni dei dentisti è l'argomento affrontato in uno studio di Maiolo-Barile [su MedicinaFunzionale, 2000, n.2 pp.2-6]. Viene sottolineato come “al Vega test si determini a volte risonanza con il segnale granuloma dentis anche per quei denti devitalizzati curati presumibilmente in modo corretto e che, ad un'indagine successiva non presentano lesioni apparentemente rilevabili radiologicamente”. L'omeopata, Maiolo, individua con il Vega test la focalità e il dentista, Barile, esamina l'ortopantomica e interviene dove appropriato (si recupera insomma quel rapporto del clinico con il dentista di cui parlavamo all'inizio per far nascere una odontoiatria “pulita”).

La conclusione tirata dallo studio Maiolo-Barile [2000] è che, “in ogni caso di risonanza con fiala granuloma dentis il sistema biologico ci sta indicando come priorità d'intervento, per quel paziente, in quel momento, la bonifica dei foci e dei campi di disturbo odontoiatrici”.

“Un fatto interessante è stato che in ventitré soggetti su cinquanta, dall'analisi dell'RX panoramica risultavano più lesioni radicolari rispetto a quelle evidenziate dal Vega test [perciò Daunderer dice che la valutazione con Vega test non va bene, N.d.A.]. La spiegazione di ciò sta nel fatto che con il Vega test si evidenziano il tipo di lesioni che alterano la capacità di regolazione del sistema di base, cioè la qualità del focus o del

campo di disturbo e la priorità d'intervento (lateralità e localizzazione): a queste daremo la precedenza nella cura ben sapendo che tutte le lesioni andranno comunque eliminate”.

La disquisizione di Maiolo-Barile prosegue in questo senso: Chi fa questa medicina funzionale si trova davanti situazioni di cure canalari pressoché perfette che al Vega-test risultano focali; “è o non è necessario ritrattare il dente”? Il punto interrogativo è giustificato dal fatto di vedere focalità anche su persone apparentemente sane, come ha anche osservato Weston Price.

In ogni caso, “è nostra opinione”, scrivono Maiolo-Barile “che si debba intervenire con la massima attenzione e tempestività su tutti i denti positivi al Vega-test, ancor più se il paziente presenta sintomatologia disfunzionale importante di difficile definizione eziopatogenetica”.

Un'ulteriore domanda la pongono i tedeschi, aprendo ovviamente tutta un'altra scuola di pensiero e di azione: “E' più appropriato rifare la cura canalare o non è forse necessario togliere il dente e pulire l'osteite sottostante del periodonto e dell'osso, nonché i veleni accumulatisi in quella zona?”.

Ovviamente Barile è molto poco tedesco e i denti che toglie sono veramente pochi.

(In questo caso il test EAV è più preciso del VEGA e ci permette di valutare il focolo in base ad una scala di gravità . Grazie a questo possiamo sapere se è possibile curare il focus ,mantenerlo silente o il ricorso alla chirurgia sia l'unica possibilità ndr )

### la determinazione ce la mette il paziente

Un esempio di grande convinzione dell'invisibile effetto a distanza (focalità) di denti infetti ci viene da uno scritto del 650 a.C in cui il re assiro Asarhaddon, avendo una grave poliartrite, chiede consiglio al medico Aradna e questo gli dice che se avrà i denti estratti solo allora si riprenderà dalla sua malattia: “I denti del mio Re devono essere rimossi, perché è con essi che nasce l'infiammazione interna. I dolori scompariranno immediatamente e il suo stato di salute tornerà normale”. Vedete bene che con un regnante uno non poteva permettersi di sbagliare, se Asarhaddon non guariva dopo aver tolto i denti, il dolore sarebbe stato tutto del suo servitore Aradna che gli aveva consigliato una cosa simile!

Un esempio relativo all'assenza apparente nella radiografia di granulomi o infezioni ma con un fenomeno netto di osteite condensante ci viene da Price: Una donna 43enne con ulcere allo stomaco era stata visitata senza successo da numerosi specialisti. La malattia aveva raggiunto uno stato di invalidità ormai da sei anni, ella accusava inoltre dolori nevralgici, nervosismo, nevrite, indigestione nervosa. C'era un grave livello di osteite condensante (ossa dense proprio sotto le radici), anche se non risultavano altre anomalie dalla radiografia, le cure canalari erano perfette e non risultavano granulomi. **Tutti i denti superiori le furono rimossi da Price** (gulp !?!..). Ciò determinò un rapido sollievo dello stato di salute che permise alla donna (!!..) di ritornare al suo precedente lavoro. Le colture dei denti coinvolti produssero fenomeni ulcerosi altrettanto gravi nei conigli.

Questo esempio farebbe rizzare i capelli a qualunque dentista, anche uno informato.

Quanti dentisti avrebbero messo in relazione i denti devitalizzati con i sei anni di sofferenza di questa paziente? E quanti dentisti informati avrebbero avuto il fegato di intervenire così drasticamente in mancanza di riscontri più chiari (le cure canalari ai suoi denti apparivano soddisfacenti, nessun segno d'infezione, i segni che nella radiografia indicavano l'osteite vengono oggi interpretati come normali)?

E se non funziona? È evidente che oggi nessun dentista può intervenire così, sta al paziente saper valutare l'argomento perché solo la sua determinazione e la sua richiesta scritta può scaricare il dentista delle responsabilità etiche, mediche e legali che una tale operazione comporta.

La figura del dentista moderno si è data il compito istituzionale di salvare quella radice (morta) in ogni modo, trascurando di valutare gli effetti a distanza eventuali.

Un paziente può divenire ostaggio di un campo di disturbo di origine dentale; questo era vero 3000 anni fa e ancora di più lo è nella società dei denti devitalizzati.

E chi si prende allora il compito di valutare quando viene raggiunto il punto di non ritorno?.. Qualche suggerimento? Avete capito bene: si voi, i pazienti.

Scrivo Ray, 54 anni: «Due anni fa iniziai ad avere leggeri mal di testa, divennero forti un anno dopo e mi spinsero dal dottore che non aveva risposte per me, dunque mi diressi dal dentista (le otturazioni di amalgama erano già state sostituite con i compositi) e in effetti lui trovò infetto un molare dell'arcata superiore sinistra. Il dentista mi disse che il dente era morto e che avrebbe dovuto fare una cura canalare. cure canalari avevo letto la documentazione di Price, di Meinig, etc. e le smentite della American Dental Association, lessi ancora di altre persone che avevano avuto problemi con denti devitalizzati e decisi che avrei estratto il dente. Mi recai dal dentista, che mi disse che era una cosa insolita e mi chiese se ero sicuro che questa fosse la mia decisione. Preso atto della mia determinazione non cercò di ostacolarmi, comunque.

Che io abbia preso la decisione giusta ve lo posso dire ora che ho estratto il dente. I raggi X del dente non mostravano niente che potesse far pensare ad un'infezione, fatto sta che

in una delle radici del dente ci trovammo di fronte una grossa sacca di infezione che non compariva ai raggi X!

Il dentista è rimasto impressionato come me. La sacca mi proteggeva dall'infezione "invisibile" nel dente ma con il tempo il mio sistema immunitario sarebbe diventato sempre più debole.

Se avessi acconsentito a fare la cura canalare certamente i mal di testa sarebbero diventati la norma, e chissà che altro effetto a distanza sarebbe comparso più in là» (<http://melanie2.50megs.com/rootcanailemails.htm>).

Il dentista di oggi è uno straordinariamente messo a disagio dal pensiero di andare ad estrarre una radice, figuriamoci un dente devitalizzato con tutta la sua corona intatta; i motivi:

1. a parte il fatto che anche uno informato non può saper per certo se "il miracolo" della guarigione succederà,
2. a parte il fatto che l'informazione in merito è così scarsa che già arrivati a questo punto della lettura siete più informati voi pazienti che non il vostro dentista,
3. a parte il fatto che al dentista serve una prova radiografica (legalmente valida) del pericolo del dente e della necessità dell'estrazione (che non c'è mai),

ci sono le questioni che:

4. le alternative sono complicate (impianto o ponte),
5. il lasciare un buco semplicemente non è proprio contemplato dal dentista,
6. dal 1900 circa, da quando cioè si è iniziato a fare cure canalari, "vergogna professionale" è per il dentista l'arrendersi ed estrarre una radice morta se prima non si è combattuto fino alla morte per stroncare la reattività dei tessuti verso di essa (faremo qualche esempio nelle pagine a venire).

A proposito del buco che lascia il dente estratto, conosco un solo dentista che si è studiato bene la faccenda e che mostra a tutti il buco di un premolare che ha estratto vario tempo fa e dove non ha intenzione di far ricorso a nessun lavoro odontoiatrico. L'irriverenza del dentista è evidente verso la professione odontoiatrica che egli dovrebbe rappresentare e verso le idee (forse sbagliate) secondo cui Dio avrebbe programmato la nostra mandibola in modo che se cade un dente irrimediabilmente dovranno abboccarsi e poi cadere tutti gli altri poco dopo.

Cari pazienti, vedete bene che molto probabilmente spetterà a voi accollarsi la responsabilità della decisione, o come nell'esempio di Ray addirittura il compito di dover fare una valutazione.

Per fortuna oggi medici olistici hanno la possibilità di dire se un dente devitalizzato sta costituendo un campo di disturbo usando il Vega test (o EAV). Da qui a rimuovere il dente devitalizzato coinvolto la strada è ancora lunga però.

Un concetto del tutto olistico segnalatomi da alcuni medici che usano l'EAV è quello secondo cui migliorando lo stato di salute intestinale con alcune modifiche alimentari, scompare all'osservazione EAV la focalità di origine dentale (l'organismo aumenta il suo livello di energia, aumenta la resistenza al campo di disturbo e la macchina registra una minore caduta d'indice relativa al campo di disturbo).

Ad esempio una paziente che reagiva clinicamente ad un composito dentale viene riportata da Ockert [1999]; dopo un trattamento di 8 giorni basato su una semi-dieta e trattamento con acqua e sale e argilla Hawaiana e fitoterapici la donna non solo aveva visto una remissione dei suoi disturbi, ma non era più intollerante a quel composito di prima! (questo può valere per una intolleranza ma non certo per un focolaio che è lui stesso causa di molte intolleranze! Ndr)

Sentitemi bene. c'è un sintomo e un organismo è in uno stato di salute discreta allora si può togliere uno qualsiasi dei vari stressori principali e il sintomo scomparirà. **Il sistema di regolazione, o “terreno biologico” è uno, gli stressori tanti.**

E' come quando svuotate solo un quinto di un vaso pieno in modo da poterlo trascinare di qua e di là su un tavolo riuscendo a non far fuoriuscire dell'acqua e bagnare tutto.

Ad esempio persone che programmavano di rimuovere l'amalgama toglievano i latticini a cui erano intolleranti (primo stressore) e si rifornivano di magnesio verso cui c'era una carenza (secondo stressore) e già si sentivano bene come non erano stati in anni.

Il vaso era ancora pieno, ma avendone svuotata una piccola parte era diventato possibile muoverlo da una parte all'altra senza produrre disagi.

Devo a questo punto aprire una parentesi non breve per definire in che cosa consiste il campo di disturbo in questione; esso si può comporre di uno o più dei seguenti elementi:

1. il dente devitalizzato morto, in quanto è tessuto non riassorbibile;
2. il suo carico bio-tossico interno, che è variabile nel tempo;
3. l'organismo cerca di isolare il dente e il suo contenuto batterico con incapsulamento locale e anche osteite condensante ma questi due fenomeni alla fine funzionano da fonte di infiammazione cronica;
4. il carico bio-tossico che sfugge al controllo dell'incapsulamento;
5. la non tenuta dell'incapsulamento, che scatena reazioni con purulenza.

Alcuni studi sperimentali di Price che ancora non abbiamo citato ci consentono di capire qualche cosa in più sulle reazioni di incapsulamento locali intorno al dente battericamente attivo. In questi studi Price, invece di mettere a coltura il dente devitalizzato e iniettare il ceppo batterico del dente nel coniglio, usava il dente estratto impiantandolo sotto-cutaneamente in uno o più animali e riportava i risultati .

Allo scopo di determinare se le reazioni che avvenivano erano dovute all'irritazione per la loro presenza sottocutanea o erano dovute all'effetto dei batteri, Price usò centinaia di conigli di controllo cui impiantò sotto-cutaneamente oggetti sterili, o denti sani non infetti. Tutti questi conigli di controllo facevano registrare come sola reazione la formazione di una copertura simil-ciste intorno all'oggetto impiantato sotto-cutaneamente ; essi continuavano a vivere senza comparsa di malattie o problemi, nelle stesse buone condizioni di salute e per lo stesso periodo di tempo dei loro fratellini non trattati.

La questione cambiava del tutto quando ad essere sotto-cutaneamente era un dente devitalizzato coinvolto nella malattia di qualcuno dei pazienti di Price e che al test di coltura risultava contaminato.

I denti generalmente si ricoprivano di una capsula fibrosa e non facevano ascesso, ma poi però conducevano silenziosamente a malattie a distanza in vari organi. Questa era la situazione più comune. La capsula fibrosa che si formava in questi casi era strettamente aderente al dente devitalizzato impiantato sotto-cutaneamente ed era molto diversa dalla sacca cistica intorno ai corpi estranei sterili.

Altri conigli invece non formavano questa capsula fibrosa e allora i tessuti vicini al corpo infetto si arricchivano di un liquido essudativo infiammato o pus in cui facevano la loro comparsa i leucociti, ovvero globuli bianchi che distruggono i batteri. Quando non si formava la capsula allora i conigli morivano in un periodo di tempo breve, in media sei giorni, contrariamente a quelli con dente infetto incapsulato che vivevano per diversi mesi, anche fino ad un anno, e per qualche tempo non mostravano la minima reazione a distanza rispetto all'azione nociva del dente infetto.

La cosa comune a tutti i conigli era però che mano che l'infezione progrediva e la malattia peggiorava il calcio ionico nel sangue si riduceva, anche fino a valori prossimi a zero in vicinanza di eventi fatali.

I valori di calcio dei conigli che avevano la capsula fibrosa intorno al dente tendevano a rimanere immutati per un tempo anche lungo, mentre quelli dei conigli che non avevano la formazione di capsula intorno al dente devitalizzato scendevano a picco da subito.

Vediamo cioè che quando lo stato di vitalità di certi conigli era minore (per esempio quelli pre-trattati), l'organismo poteva non trovare le risorse e le condizioni per produrre la capsula di contenimento; quando invece (nella maggior parte dei casi) la vitalità dell'organismo era discreta, l'organismo produceva una capsula fibrosa intorno al dente devitalizzato nel tentativo non solo di neutralizzarne e bloccarne il contenuto, ma anche di espellere tutto quel corpo estraneo.

Poi nel tempo alcuni parametri biologici monitorati cambiavano, a dimostrazione del fatto che le riserve dell'organismo erano tenute impegnate e anche esaurite nel tempo dallo sforzo di neutralizzazione del sito contaminato.

Un'altra valutazione che si può pensare di fare è quella in cui si mettono a confronto un primo gruppo animali con denti infetti impiantati sotto-cutaneamente e un secondo gruppo animali in cui la stessa infezione viene inserita in una cura canalare di denti dell'animale ancora ritenuti in bocca. Questo studio fu effettuato da un collega di Price, M.J. Rosenau, che evidenziò che gli animali del secondo gruppo vivevano più a lungo dei primi, ma le patologie sviluppate erano le stesse, erano solo i tempi che si allungavano.

Otteniamo un modello sperimentale nuovo in cui invece di assistere ad una patologia infettiva focale acuta assistiamo ad una patologia cronica.

Solo quando le risorse dell'organismo saranno state fiaccate abbastanza si osserverà il collasso del sistema immunitario, che ovviamente (le cause si nascondono insidiosamente laddove i dentisti non possono leggerle alle radiografie) apparirà impazzito.

Un altro esperimento, in cui vari gruppi di conigli servirono da controllo, furono quelli in cui il dente impiantato sotto-cutaneamente era stato trattato in autoclave a varie temperature. Ne risultò che quando le condizioni in autoclave si avvicinavano a quelle necessarie per sterilizzare il dente in modo definitivo (cioè in modo che messo in condizioni di coltura risultasse sterile), allora gli effetti prodotti con l'impianto sottocutaneo si attenuavano, il coniglio viveva di più e il coinvolgimento a distanza dell'organo non era così tanto acuto.

Questo mostra la differenza fra l'esperimento di infezione acuta di Price sui conigli e "l'esperimento" di tossicità cronica a basse dosi cui era stato soggetto il paziente che aveva avuto quel dente. Vedremo qualche altro esperimento di Price a pag.20, per ora chiudiamo questa parentesi.

**Non è sempre facile con il Vega test capire quale è il peso di una focalità rispetto a quello di altri stressori che sicuramente sono presenti allo stesso tempo.**

**(il quadro invece risulta molto più chiaro all'EAVI ndr )**

Miclavez ad esempio consiglia che il dente "campo di disturbo" deve essere estratto se sono necessarie tre o più fiale di "osteitis" per neutralizzare la caduta di indice dell'apparecchio Vega (concetto di intensità relativa del campo di disturbo).

Una misura della portata del focolaio è ottenibile anche in quest'altro modo: "Se non ci sono significativi miglioramenti nell'organo corrispondente dopo tre iniezioni di procaina a distanza di una settimana, il focus deve essere bonificato, cioè il dente deve essere estratto e la cavità del dente trapanata" [Dauderer 2001].

Il nostro obiettivo è doppio: in un primo step individuare la focalità di un dente devitalizzato (vedremo fra qualche pagina come, mediante lettura radiologica dell'osteite o Vega test o altro), nel secondo e decisivo step della valutazione dovremmo idealmente saper quantificare l'entità di tale disturbo dentale nell'equazione generale dello stato di salute, che idealmente va confrontata con la stessa equazione quando si lascia un buco, o quando il paziente al posto del buco vuole qualcos'altro (un impianto?).

Una risposta abbastanza definitiva l'abbiamo però con la malattia cronica. Parecchi autori contemporanei si sono fatti l'idea che l'invecchiamento e le intossicazioni portano il paziente a quel punto di non ritorno a partire dal quale malato diventa ostaggio della focalità di denti devitalizzati (allo stesso modo in cui lo era dell'amalgama).

Mi scrive Thomas Herms, medico di Hannover: «Dopo un'esperienza di ormai quasi vent'anni nell'esercizio della professione medica posso affermare che ci sono delle vere e proprie carriere per diventare malato, trame che si ripetono sempre. Si parte con il numero di otturazioni dentali della madre, più eventuali rimozioni non protette durante la gravidanza, alimentazione e farmaci sbagliati, etc.; tutto ciò insieme ai vaccini porta nel bimbo ad un indebolimento delle mucose dell'apparato digerente, intolleranze alimentari oltre che il problema classico dell'uso di latte vaccino pastorizzato; presto compaiono reazioni infiammatorie tipiche del tentativo del sistema immunitario di garantire l'omeostasi perduta, queste purtroppo sono soppresse con antibiotici e cortisone; ulteriori danni e indebolimento da vaccini; prime carie e degenerazione del sistema odontoiatrico con le varie pseudoterapie quali otturazioni mercuriali, devitalizzazioni ecc. Qui si chiude il ciclo, siamo arrivati ai 20 anni, e una nuova generazione di bambini indeboliti nasce per continuare la logica del deterioramento. A quel punto noi curiamo un siffatto adulto per una certa malattia cronica e a quel punto una delle terapie di base deve essere necessariamente la bonifica biologica del sistema odontoiatrico senza compromessi nei confronti di materiali metallici della peggior specie, focolai di necrosi ossea e cadaveri dentali. **Se vogliamo far tornare il paziente in uno stato di regolazione, dargli la capacità di autoguarigione, dobbiamo scegliere la via di toglierne i pesi soffocanti dal suo sistema ecologico con la presenza dei quali uno sviluppo delle proprie forze positive ed orientate a garantire l'omeostasi non è possibile**».

Quando l'organismo si è fatto vari anni di malattia cronica, è poco probabile che un campo disturbo progressivo come lo è un dente devitalizzato e il suo contenuto biotossico non abbia acquisito un peso notevole rispetto a tutta la situazione generale.

Interrogato Price sull'estrazione dei denti devitalizzati, se egli ritiene che debba essere fatta sempre su ogni persona, egli risponde: «Le persone sono diverse nelle loro capacità di difesa dalle malattie cronico-degenerative». E continua: «Non sono pronto ad essere rappresentato dalla frase che “tutti i denti devitalizzati in qualunque persona debbano essere estratti sempre e comunque. Ritengo però che c'è un limite di sicurezza, un punto che la gran parte delle persone supera ad un certo punto della loro vita, oltre il quale la rimozione dei denti devitalizzati coinvolti è necessaria per poter ristabilire delle normali condizioni di salute. Le mie osservazioni sono che circa il 25% dei pazienti, quelli provenienti da famiglie che non hanno precedenti di malattie cronico-degenerative, rimanendo le difese del loro organismo elevate, possono lasciare i denti devitalizzati in bocca e senza che attivino inneschi patologici di organi a distanza, finanche durante la loro vecchiaia. La resistenza immunitaria è alta e il limite di sicurezza non viene superato».

Se l'organismo per guarire sta aspettando che estraiate il dente infetto, questo starà a voi deciderlo.

Di dentisti precisi e tosti come Aradna o Price non ne troverete. Come Ray nell'esempio, è molto probabile che dovrete fare questo iter decisionale voi stessi sulle vostre gambe.

Ho menzionato Barile (Alba, CN) di cui so che conosce i protocolli, che è in grado di dare una valutazione informata su queste situazioni focali dei denti devitalizzati, **ma che cerca sempre un compromesso per non estrarre se possibile**; nella stessa situazione sono la Di Giosaffatte (Pescara), Beckman (Bassano del Grappa), Miclavez (Udine).

Su internet ho trovato una lista di dentisti in Gran Bretagna per chi deve togliere l'amalgama in modo protetto, per alcuni di essi viene specificato che sono informati e fanno la valutazione sulla questione focalità dei denti devitalizzati e viene chiarito se la bonifica la fanno loro o (più spesso) la demandano a dentisti più esperti.

Non mi vorrei sbagliare, ma credo che la lista sui dentisti esperti in Italia sia pressappoco finita. Devo aggiungere solo per quanto riguarda il territorio italiano, due dentisti tedeschi nella provincia di Bolzano, i dottoi Bischoff e Hemerling, nessuno dei due parla italiano.

In Svizzera c'è il dottor Thomas Rau, direttore della Paracelsus Klinik, 9062 Lustmühle bei St. Gallen, Switzerland

em: info @ paracelsus. ch  
00

tel.: +41 071 335 71 71 fax: +41 071 335 71

Aggiungo allora i recapiti di due dentisti tedeschi in Germania, i cui nominativi ce li ha dati Daunderer in persona. Certamente non parlano italiano. Lingue inglese e tedesco richieste:

Dr. Klaus Kreger

Kassenzahnarzt

82110 Germering (Halt Harthaus) Waldhornstr. 5

tel. 089 842828 (S-Bahnlinie 5)

Dr. Lorenz Joachim

Kassenzahnarzt

80333 Munchen, Weinstr.12/III

tel. 089 227237

Vicino Hannover ho conosciuto il medico Thomas Herms, italiano, (<thomas-herms @ gmx. de>) che mi ha consigliato i seguenti due dentisti esperti nella bonifica della bocca,

osteiti e denti devitalizzati inclusi:

Dr. Karl-Heinz Zunk e Dr. Maïke Finger

In der Teichwiese 1

38550 Isenbüttele

tel.: 05374 / 4565

fax: 05374 / 4584

email: kontakt @ zahnarztpraxis-zunk. de

Il nominativo del dottor Hemerling mi fu dato da un signore 58enne dell'alto adige che ha dovuto affrontare la questione dei denti infetti:

«A parte i neurologi dell'ospedale, ho cercato di spiegare in altre sedi cosa aveva fatto il dentista e di come egli poteva guarire decine e decine di altri malati terminali seguendo quella scuola di pensiero tedesca. Come è possibile che né i medici dell'ospedale, né gli altri non volessero sentire la storia di un uomo in perfetta salute che poco tempo prima avevano tenuto in ospedale per un mese e mezzo e che sapevano benissimo era stato un malato terminale?».

Le sue parole sono sante e dimostrano come con la guarigione si possono imparare rapidamente concetti prima di allora del tutto sconosciuti; la sua testimonianza è lunghissima, qui aggiungo solo:

«Nel cosiddetto "trattamento della radice" il dente viene devitalizzato e la polpa eliminata. In questa cavità vengono poi inseriti vari miscugli di tossine quali formaldeide, antibiotici, citostatici, cortisone coll'intento di garantire la sterilità del sito ostacolando la crescita di microbi che nella natura digeriscono i cadaveri per pulirne l'ambiente. Il tutto viene poi sigillato con cemento o con dei metalli tipo chiodi d'argento. Il dente così preparato dovrebbe ora resistere a tempo illimitato. La realtà è però tutta diversa: entro pochissimo tempo il tessuto dentario, la dentina, si popola di microbi adatti a un ambiente di putrefazione e scarsità di ossigeno, che provocano alla lunga una decomposizione di tipo fungino del cadavere del dente. Questo fenomeno è tipico delle mummie che ospitano una flora microbica aspergilloso. Questi germi, distruggendo la dentina e provocando più tardi la formazione di focolai infettivi o granulomi, diffondono lentamente in tutto il corpo mentre le difese immunitarie man mano si indeboliscono, e in modo particolare le tossine diffondono nel sistema venoso craniale e dunque arrivano nel midollo osseo. Questo processo può rimanere inosservato a lungo, anche per decenni. Conseguenze: degenerazioni come artrosi, arteriosclerosi, sclerosi a placche, cancro e altro!

George E. Meinig, nel libro "Root Canal Cover-Up", presenta immagini che mostrano lo sviluppo del dente nel caso della sua morte spontanea oppure in seguito a "trattamento della radice". Il cadavere si popola di microbi da putrefazione che si alimentano e si trovano a loro agio nell'ambiente a scarsità di ossigeno, e soprattutto al di fuori della portata del sistema immunitario».

## la gestione dei DENTI DEVITALIZZATI

Che scelte fa il dentista? La cosa che egli sa è che quando esiste una terapia canalare “corta”, cioè dalla radiografia si vede che il dentista precedente non è arrivato fino in fondo all’apice radicolare nel togliere la polpa, è garantito che nel tempo la polpa non rimossa vada in putrefazione (fenomeni pulpatici sono invisibili ai raggi X). L’infezione scatta ad un certo punto nei millimetri più profondi non raggiunti dal trattamento. Ai raggi X si vede un alone scuro quando ad un certo punto l’infezione esce dal forellino che c’è alla radice del dente, attraverso il quale il canale comunica con l’esterno. L’alone scuro lo vedi alla radiografia anche quando il paziente non lo sente o non dà problemi.

L’alone scuro spessissimo non dà fastidio, ma cosa può succedere? Che all’improvviso, da un momento all’altro, senza che ci sia motivo apparente la zona si inizi a gonfiare, ti fa male, si gonfi, esce il pus, ecco l’ascesso.

Poi l’ascesso guarisce (con l’antibiotico, ma anche senza uso di antibiotico), e rimane lì silente l’alone scuro ancora per un po’, e in modo ricorrente in tempi medio-lunghi può fare ascesso. Qualche volta gli aloni neri non evolvono neanche mai in ascesso, fa parte delle risposte sovente nulle e dell’imprevedibilità di questa faccenda. Ovviamente meglio è fatta la cura canalare (rispetto alla rimozione della polpa del canale principale e riempimento), maggiori sono le possibilità di successo (che non evolva in ascesso).

Questa finestra di imprevedibilità è enunciata da Castelluzzi in un suo famoso libro di endodonzia, nel quale l’insigne specialista spiega che nonostante lui sia uno bravo e le cure canalari le fa bene, non si prende la responsabilità di dire che non si formerà ascesso.

Venendo a mancare al dentista il concetto di focalità e anche gli strumenti di valutazione delle focalità dentali, le radici di una persona con malattia cronica o disturbi periferici di varia entità vengono trattate e ritratte anche per 20 anni e sono sempre un “successo”. Quando la formazione di pus è incontrollabile, solo allora ci si arrende (“insuccesso”).

Un esempio:

un dente moncone devitalizzato soffre un’infiltrazione dopo 5 anni da quando è stato fatto e si forma una fistola, la fistola viene operata (viene raggiunta mediante un buco

lungo 7-8 cm nella gengiva sottostante). Per la miseria quanto accanimento e fatica per salvare una radice (quel che è rimasto del dente dopo che è stato monconizzato e devitalizzato). Il dente continua a buttare pus, tu vai da vari dentisti e che ti propongono allora? Vogliamo operarlo ancora? Per la miseria, un dente devitalizzato, ridotto a una radice, infetto, infiltrato, operato, sofferente, e tu me lo vuoi operare ancora? E' questa la mentalità che si imprime nella mente del dentista, quella prevalentemente meccanicistica. Una radice devitalizzata non viene mai considerata un punto interrogativo dal punto di vista biologico.

A questo punto la paziente arriva ad un dentista conosciuto nell'ambito olistico e che per di più ha il laser (ma che non sa misurare/valutare la focalità del dente). Il laser è uno strumento che ha certo dei pregi, anche dal punto di vista olistico (trattamento conservativo delle carie, controllo batterico, etc.), ma non quando si tende a dimenticare la bonifica vera della bocca e ci si canalizza verso la routine a cervello spento: un intervento mensile di un minuto di laser (150 Euro) dà sollievo dal punto di vista del fenomeno purulento, quel tanto che basta per andare avanti un altro mese. L'operazione "salvate la radice Ryan" devitalizzata continua. Intanto l'organo a distanza (lo stomaco, in questo esempio) sta soffrendo, non lo vedi?

Un altro esempio:

Maria Teresa passa anni di sofferenza tra due dentisti, il primo che le devitalizza 17 denti sani e glieli riempie di perni, l'altro che le toglie i perni del primo dentista e alcuni denti li tratta con riduzione a moncone, in altri rifà le devitalizzazioni, in altri sostituisce i perni. Dopo un po' di tempo decide alla fine di estrarre qualche dente, ma non raschiando causa formazione di tasche ossee. In tutto questo periodo la paziente gli chiede di valutare le infezioni sub-dentali e lui sempre nega tutto arrabbiato per l'insinuazione che ci siano. Ma ormai la paziente si dirige verso l'ipotesi delle infezioni e queste vengono confermate al Vega test (pulpite gangrenosa, osteite), e alla fine le cavitazioni sono così gigantesche che si vedono persino alla Tac. Il dentista improvvisamente si dà (!?P°co.. ) alla medicina alternativa: applicazioni di ozono, coenzima Q10, acido lipoico, ... Maria Teresa alla fine deve arrendersi al fatto che per qualche motivo questo dentista non le vuole fare e non le farà la bonifica chirurgica delle grotte ossee. Se vedo questo dentista con la diagnosi di tasche ossee e la sua ritrosia ad intervenire nella loro bonifica mi rendo conto dell'imbarazzo che nasce dalla non abitudine.

L'accantonamento generale dell'argomento denti devitalizzati focali fa di una persona qualcosa che viene palleggiata in due partite diverse:

1. da una parte viene palleggiata di qua e di là per quanto riguarda il rifacimento delle stesse cure canalari in continuazione, fino a quando infine uno dei dentisti cui si rivolge si arrende davanti ad un ascesso che è incontrollabile e lo estrae (non raschiando, tra l'altro, e quindi con formazione dei futuri focolai, le cavitazioni),
2. da un'altra parte viene palleggiata di qua e di là dai vari specialisti medici cui si rivolge per abbattere la o le sintomatologie inspiegabili che egli accusa. Raramente però (anzi

mai) qualcuno degli esperti interpellati viene a capo della matrice eziologica dentale.

Di racconti del genere se ne raccolgono centinaia, quando uno tenta di andarne a fare una sintesi ognuno di essi da solo prende una dozzina di pagine. La cronaca procede più o meno così: i denti devitalizzati venivano periodicamente ritrattati per anni fino a quando si riusciva ad intervenire sul pus- ascesso bloccandone la formazione (e nessuno sospettava la focalità di denti devitalizzati in assenza di pus).

Scrivo tipicamente uno di questi pazienti: “Sono andata in continuazione da specialisti per capire cosa mi succedeva, ma dicevano che era lo stress, il sistema nervoso, malattia psicosomatica: sono andata da allergologi, otorino-laringoiatri, stomatologo, infettologo, ho fatto tanti esami ematici di screening, RX al cranio, elettromiografia agli arti inferiori, Ecodoppler arti inferiori, E.E.G., etc, RX al torace, pneumologo, neurochirurgo, etc., ..”.

Nonostante la questione dell'invisibilità sia della putrefazione all'interno del dente che dell'infezione sull'osso, la scuola di pensiero ufficiale (che io chiamerò “italiana”, che rispecchia sicuramente la situazione odontoiatrica italiana) è quella in cui su un dente devitalizzato ci si sente autorizzati ad intervenire solo se all'ortopantomica si vede una ritrazione del riempitivo della cura canalare o un assorbimento periapicale (piccola pallina nera) alla radice del dente. E come si interviene? Con il rifacimento della cura canalare. Definiamo questo il *livello uno* di ripristino.

Il *livello due* di ripristino: Una piccola cerchia di dentisti *dicono sottovoce*: “altro che aloni neri all'ortopantomica, guardate che se fate la scintigrafia o la Tac si vede di più relativamente al dente devitalizzato, se è infetto o no.

Altri, sapendo che la lettura ai raggi X è miope se non addirittura cieca, usano la scansione digitale computerizzata (cento volte meno radiazioni). Mediante questi strumenti si vede che almeno il 50% dei denti devitalizzati che sembrano impeccabili hanno attività batterica- purulenta. E come si interviene? Con il rifacimento della cura canalare.

Il *livello tre* di ripristino: Una piccola cerchia di omeopati dicono sottovoce: “guardate che se testate i denti devitalizzati per varie forme di materiale batterico essi riveleranno infezioni in corso, e questa avversa attività biologica sarà tanto più dannosa quanto più anaerobica è diventata e quanto più ha colonizzato l'osso (osteitis)”.

Perciò essi hanno l'abitudine, su buona parte dei pazienti, di testare tutti i denti devitalizzati con i nosodi delle varie infezioni tipiche dei denti devitalizzati.

E come si interviene? Con la somministrazione al paziente dei nosodi infettivi dei denti risultati al test più forti, più attivi, allo scopo di stemperare il problema che il paziente subisce dai denti focali infettivi.

Il *livello quattro* di ripristino: ci sono alcuni dentisti che seguono indicazioni raccolte alla

Paracelsus Clinic su pazienti con compromesse condizioni di salute (la chiameremo “scuola svizzera”), essi dicono: “guardate che stemperare l’osteite con il nosode è proprio una cosa ridicola e impossibile, il problema è grosso. Ecco il metodo migliore per stemperare di più: “Si fa un foro in modo da raggiungere il sito dell’infezione nella mandibola e vi si inietta un rimedio che abbia risuonato davvero forte contro l’osteite”.

In questo livello possiamo mettere anche chi cerca di stemperare i focus dentali con la procaina (la massa di cellule si ripolarizza abbastanza fino a far scomparire l’effetto a distanza se il trattamento è ripetuto a sufficienza).

Il *livello cinque* di ripristino è la “scuola tedesca”: i medici tedeschi hanno visto che nei pazienti cronici ci sono capacità di autoregolazione molto ridotte. Se per esempio un livello di autoregolazione accettabile è 6.5 e il paziente è a 3, i medici tedeschi hanno visto (con l’esperienza clinica cui abbiamo accennato) che la bonifica chirurgica di cadaveri dentali, focolai di necrosi ossea è necessaria senza compromessi per riportare immediatamente il livello di autoregolazione da 3 a 5.5.

Il *livello sei* di ripristino: oltre alle osteiti sotto i denti devitalizzati, bisogna considerare le cavitazioni, cioè non usando il protocollo tedesco per l’estrazione di un dente (descritto tra poco) è praticamente certo che il riassetto del sito dopo l’estrazione avverrà con la formazione di micro e macro grotte, buchi che serviranno alle popolazioni di batteri anaerobici per sopravvivere e svolgere molto a lungo la loro funzione deleteria, indisturbata e quasi per niente identificabile.

E come si interviene? Chirurgicamente, con fresa per osso (secondo protocollo). Scrive Miclavez: “Dopo ogni estrazione dentaria si deve eseguire una fresatura dell’alveolo e non limitarsi alla sua raschiatura, poiché possono rimanere residui ossei infiammati nella zona periapicale. Per essere sicuri che non siano rimaste tali zone, si deve eseguire un controllo post-operatorio con l’EAV usando il nosode Kieferostitis (Osteite Mascellare). Se si ottiene un riequilibrio solo con potenze superiori alla D6, il risultato è soddisfacente”.

Chi non è informato sulle caratteristiche dei foci dentali e sull’esistenza di effetti a distanza osserverà attonito gli interventi a livello cinque e sei e i relativi ragionamenti basati su priorità a lui invisibili.

## lettura della radiografia : istruzioni

Dalla radiografia il dentista normale essenzialmente vede la qualità della cura canalare (profondità del riempimento del canale, eventuale contrazione riempitivo canalare) e se c'è assorbimento peri-apicale (aloni neri).

Il fenomeno infettivo vero e proprio, sia della polpa che dell'osso, è invisibile alla radiografia, per cui il dentista informato sarà attento ad irregolarità ed anomalie dell'osso.

Un osso sano mostra nella radiografia **una struttura regolare, senza intervalli bianchi o neri.**

Con l'opera di 2200 pagine “Handbuch der Umweltgifte”, 5 volumi, , EcoMed 1997 (disponibile presso Tox Center e.V., -Junker-Str-13, 82031 Grunwald), Dauderer lascia in eredità un lavoro preziosissimo di lettura delle radiografie della bocca, una summa dell'esperienza trentennale nella lettura combinata dell'ortopantomica, la clinica e i riscontri alla biopsia del tessuto orale.

Le degenerazioni croniche dell'osso di eziologia infettiva che dall'ortopantomica si mostrano come focus luminosi a forma di ghirlanda che partono da sotto la punta della radice dentale; questi fenomeni di osteonecrosi si leggono anche da una forma di disco luminoso tra le radici.

Altri libri che riportano alcuni esempi di radiografie di denti infetti e relative osteiti condensanti sono quelli di Price o di Meinig, che in generale danno le stesse indicazioni del prof. Dauderer: il fenomeno infettivo cronico genera una “osteite condensante” che alla radiografia fa apparire l'osso non più una struttura regolare, ma interessato da vari gradi di addensamenti luminosi, fenomeni che a volte compaiono concentrati alla radice del dente, a volte interessano in modo più diffuso varie zone della mandibola e della mascella.

La lettura radiologica digitale è una tecnologia che consente di ridurre la radiazione del 90% e migliora notevolmente la qualità dell'immagine, cioè fornisce una risoluzione maggiore delle caratteristiche di densità ossea. Ovviamente bisogna sapere cosa si sta cercando.

Scrivo Dauderer: “Un medico con esperienza può identificare i foci anche solo dai raggi X, ma il medico senza esperienza li può individuare solo con la scintigrafia!”.

Da notare che le cisti, essendo delle sacche di rivestimento cutaneo invisibili all'ortopantomica, **a meno che non siano diventate gigantesche**, sono rilevabili solo dalla Tac.

## l'identificazione del focus dentale : istruzioni

Consideriamo un alveolo con infiammazione cronica secondaria a decadimento di polpa e periodonto a causa di batteri, funghi o tossine. Elenchiamo gli strumenti per identificare questo fenomeno infiammatorio o “focus”.

Strumenti: ortopantomica, lettura radiologica digitale, anamnesi, test della procaina, EAV o Vega test.

Strumenti meno comuni: Tac, (CAVITAT), termografia, valutazione batteriologica di campione biotico

(Jerry Bouquot, Univ. West Virginia), test sulle tossine batteriche (Affinity Labeling Technology, email: shaley @altcorp. com).

### la lettura digitale radiologica

La radiografia ovviamente non dà informazioni dirette sul fenomeno di decomposizione della polpa o su infezioni dentinali, però bisogna essere pronti a saper riconoscere osteiti condensanti, osteonecrosi, rarefazioni ossee che nei casi di denti cronicamente infetti ci fanno sospettare una focalità infettiva. **Molto molto meglio è se la lettura viene effettuata con l'ausilio della lettura digitale computerizzata.** La lettura della radiografia insomma può andare oltre la solita ricerca di aloni neri o anomalie del riempimento del canale radicolare.

### l'anamnesi

Come abbiamo visto nella sezione “tappo sulle capacità di regolazione”, quando c'è un innesco patologico in cui la causa è la somma di denti devitalizzati più altri fattori coinvolti, si rende necessaria l'estrazione dei denti devitalizzati coinvolti per far tornare il sistema alla normalità. **Le condizioni di salute del paziente sono forse l'indicatore più preciso che abbiamo del suo stato di tolleranza verso i denti devitalizzati.** Non a caso i pazienti tedeschi vittime di amalgama insistono che estrarre i denti morti e bonificare le osteiti è la migliore disintossicazione!

A parte il discorso causale da parte dell'infezione pulpale e dell'infiammazione ossea, nel momento in cui il sistema immunitario e l'organismo si indeboliscono i denti devitalizzati diventano automaticamente un peso notevole.

Per quanto ammirevole è lo sforzo di salvare l'impalcatura devitalizzata, c'è un punto di non ritorno a partire dal quale una persona rimane ostaggio del tappo sul sistema di regolazione che gli resta sotterrato in bocca. Il punto di non ritorno viene superato

molto prima per i pazienti cronici che non le persone sane. Quando il timer scatta, qualsiasi masso di cemento può immobilizzare il sistema di regolazione, e dunque tutti i pazienti con patologie croniche debbono essere considerati ostaggio di lavori odontoiatrici precedenti e focalità di denti devitalizzati.

### **il test con procaina**

La radice del dente sotto indagine viene trattata con un'iniezione di procaina (senza aggiungere altro, né vasocostrittori né conservanti), che resetta temporaneamente i tessuti ossei dentali coinvolti da infiammazione cronica per cui un sintomo direttamente correlato all'infiammazione (un mal di testa, ad es.) recede per una dozzina di ore, ovvero per il tempo in cui fa effetto l'anestetico.

### **l'EAV o Vega test**

Scrivo Cignetti [2001]: il focus dentale (un'osteite, un granuloma o la presenza di batteri in corrispondenza di un dente devitalizzato), può essere meglio visualizzato mediante tecniche bio- elettroniche (EAV o Vega test) in quanto spesso ai raggi X non è possibile evidenziarlo”.

Cito un breve esempio di diagnosi tratto dalla letteratura medica [Godfrey ME., “Focus dentale come causa di nevralgia del trigemino: un caso clinico”, *Journal of Advancement in Medicine*, 1997, vol.10, n.4, pp- 267-272]:

Una 21enne lamentava da due anni un male all'orecchio sinistro. Il dolore era stato all'inizio intermittente, ma era poi diventato continuo e sempre più grave. Aveva consultato numerosi specialisti otorino-laringoiatri, dentisti, chirurghi maxillo-facciali, senza ottenere nessun miglioramento. Numerosi cicli di antibiotici le erano stati somministrati per una presunta ma non dimostrata infezione all'interno dell'orecchio, e per cercare sollievo dal dolore le erano stati somministrati farmaci anti-infiammatori non steroidei, analgesici e anti-depressivi (persino meperidina e morfina). La Tac e le altre indagini radiografiche erano state effettuate ma non avevano rivelato alcunché. Quando si presentò in questa clinica, la paziente aveva dolori molto forti nonostante fosse sotto medicazione combinata di carbamazepina, morfina e fluoxetina, e avrebbe dovuto essere operata dieci giorni dopo.

Il nostro approccio è stato di fare una valutazione con l'apparecchio EAV. Abbiamo riscontrato un focus alla mandibola, cioè risuonava l'ampolla test “osteitis”. Il 6° inferiore sinistro era il dente coinvolto. Il focus fu poi confermato dal dentista mediante il test della neuralterapia. Il sollievo dal dolore all'orecchio era apportato dall'iniezione nella zona del dente; il sollievo era immediato e durava per oltre 15 ore. La settimana dopo fu effettuata l'estrazione del dente con tutto il protocollo di bonifica dell'osteite sottostante, e la paziente guarì e rimase libera da problemi per cinque mesi, allorquando ci fu una piccola ricaduta che fu mandata in remissione con due sedute di neuralterapia della zona del dente estratto. Da allora la paziente è rimasta libera dal dolore all'orecchio per tutto il periodo di follow-up di due anni”.

L'apparecchio Vega o EAV serve anche per evidenziare altri eventuali campi di disturbo, ad es. le viti metalliche usate nell'implantologia. Le viti metalliche che funzionano da impianti dentali, usando le parole di Pischinger, “portano con sé un importante fattore di disturbo, determinato dall'infissione di un materiale non riassorbibile né eliminabile nel contesto del connettivo lasso”. Il medico che ha come obiettivo del suo lavoro il ripristino delle capacità di regolazione dell'organismo si avvicinerà ad esse come ad un'altra bomba ad orologeria, che sarà tanto più pesante sul sistema di regolazione quanto più peggiorano le condizioni di salute di un individuo. Per cui il monito ad una persona con disturbi inspiegabili e soprattutto ad una persona con malattia cronica è lo stesso (“PERICOLO: campi di disturbo”) e mi sento esentato dal dover produrre una filippica anche contro l'implantologia.

Battistoni [1998], usando come esempio una bocca con molti impianti metallici e varie cure canalari, scrive che questi pazienti “possono in qualunque momento sviluppare una patologia focale (concetto della bomba ad orologeria) e necessitano oltre che di frequenti controlli all'EAV, anche di un'idonea terapia volta a mantenere il più possibile efficienti i sistemi depuranti dell'organismo. Terapia che non sempre riesce ad evitare l'insorgenza di patologie organiche da impianti e terapia che spesso non consente di raggiungere un punto dove è possibile risolvere le patologie stesse senza dover rimuovere gli impianti. Ciò ad esempio è avvenuto per la paziente di cui vediamo l'ortopanoramica in fig5 (vari impianti metallici e vari denti devitalizzati), che soffriva di una grave forma asmatica, insorta dopo il posizionamento degli impianti in regione premolare superiore e molare inferiore di destra, in cui è stato necessario rimuovere ambedue gli impianti presenti, dopo numerosi tentativi di terapia omotossicologica, per ottenere un miglioramento sintomatologico. La soluzione in questo caso è stata parziale a causa del rimaneggiamento osseo della zona a seguito del posizionamento degli impianti e della loro successiva rimozione. Si è comunque passati da crisi asmatiche quotidiane a crisi molto più leggere che si presentavano circa due volte all'anno e si è riusciti a sospendere la terapia con broncodilatatori, cosa in precedenza assolutamente impensabile”.

Un altro esempio su una vite di titanio come campo di disturbo: un medico di Viterbo, Mauro Novelli, mi scrive la sua esperienza personale. Aveva ottenuto la risoluzione di molti sintomi con la rimozione dell'amalgama, tensione emotiva, stanchezza fisica profonda, disbiosi, mal di testa, poi...

“Giugno 2003: metto un perno in titanio in una radice dentale e rivedo comparire l'ansia e il mal di testa di antica memoria e una dermatosi sul cuoio capelluto fronto-parietale omolaterale. Dopo una settimana la dentista deve ricredersi e sostituisce il perno in titanio con un lavoro senza metalli. L'ansia scompare immediatamente e la dermatosi se ne va via in 24 ore”.

Una sorpresina che si portano dietro gli impianti di titanio è che semmai un giorno l'omeopata decide che sono diventati un campo di disturbo di notevole entità, nessun dentista o quasi accetterà di tirarli via, soprattutto perché dopo qualche tempo sono pressoché inamovibili.

(vorrei chiarire il discorso problematica impianti .il problema più grande che danno è quando vengono immessi in un sito già focalizzato , ad esempio con la tecnica postestrattiva o su una vecchia osteite residua. L'altro grande problema è la contaminazione del titanio anche di grado 5 di altri metalli in percentuali permesse dalla legge o da problemi contaminanti di fresatura o sterilizzazione e lavaggio.Ndr )

### l'estrazione di un focus dentale : istruzioni

tratto da “Meinig G., “Root Canal Cover-Up” [1994].

Considerata l'inclusione di materiale batterico e la possibilità di ricrescita difettosa, un dente focale viene estratto dal dentista informato nell'unico modo che non causi la permanenza del focus nell'osso (cavitazione) e che viene descritto di seguito.

Dopo l'estrazione del dente viene eseguita **la rimozione di tutto il periodonto sottostante** e il fresaggio della cavità ossea sottostante, in modo da rimuovere **uno strato osseo di un millimetro** (dovunque, importante l'area apicale). La fresa da usare è quella apposita per il fresaggio dell'osso, cioè una fresa a bassa velocità con una palla grossa.

Una mini-siringa (12 cc) con un becco di plastica curvo (monoject 412) e una soluzione salina sterile vengono usate per irrigare la cavità durante le operazioni di incisione, in modo da rimuovere più facilmente i detriti ossei e periodontali man mano che vengono incisi via.

Nella cavità dentale, dopo che è stata così trattata, si inserisce una goccia di **procaina** (un anestetico locale non vasocostrittore); si danno trenta secondi di tempo a questa applicazione di procaina, poi si aspira dolcemente in modo da rimuovere l'80% circa della procaina che ancora si pesca nella cavità, in modo che una parte della cavità ancora rimanga coperta con uno spesso strato di procaina.

(secondo me assolutamente inutile in una ferita aperta che sanguina la procaina come entra esce ,va iniettata in altro modo ndr)

Questo step della procaina contribuisce a resettare le cellule in modo da incoraggiare l'azione osteoblastica (ricrescita) e la guarigione ossea.

Alcuni dentisti ritengono che l'uso di antibiotici sul sito trattato avrebbe l'effetto opposto, quello di bloccare la ricrescita e corretta rigenerazione dell'osso, ma questa possibilità deve ancora essere comprovata con dati.

In corrispondenza di un dente devitalizzato che negli anni ha nutrito un'infezione anaerobica, i ricercatori (a partire da Price fino a Bouquot) hanno trovato un coinvolgimento dal primo al secondo millimetro dell'osso sottostante, cioè l'osso è diventato terreno di coltura di questi batteri e quindi per estirpare l'infezione deve essere pulito con fresa.

(per mia esperienza le cavitazioni arrivano anche a un centimetro e più di distanza dagli apici con vere proprie canalizzazioni dell'osso Ndr )

### accortezze sui denti del giudizio

C'è un'eccezione in cui non si ricorre allo step del fresaggio dell'osso descritto nel protocollo di prima, i denti del giudizio: l'operazione di fresaggio su questa zona è straordinariamente complicata e delicata per cui ci si accontenterà di grattare l'alveolo con un cucchiaino apposito.

I siti di estrazione dei denti del giudizio possono dare luogo a cavitazioni e focalità dentali molto più frequentemente della norma.

Ci sono due motivi.

Il primo è che essi contengono numerosi microscopici vasi sanguigni che possono essere danneggiati dal trauma fisico più facilmente di quelli di altri denti.

Il secondo è che nell'estrazione dei denti del giudizio, vasocostrittori sono usati spesso intenzionalmente per bloccare il rifornimento sanguigno all'alveolo dentale e la gengiva affinché gli effetti dell'anestetico sia prolungato e il sanguinamento ridotto.

Bisogna invece assicurarsi che il dentista **non usi queste iniezioni** di anestetico **che contengono vasocostrittori** (es. epinefrina), perché l'effetto vasocostrittore aumenta le probabilità che l'intervento inneschi fenomeni che portano ad osteonecrosi.

E' importante che il dentista dopo l'intervento immetta sul sito dell'intervento una goccia di procaina, che ripolarizzando le cellule favorisce la corretta rigenerazione ossea.

(il protocollo dei giudizi e del nono odontone sono molto più complessi ne parlerò nella sezione protocollo foci Ndr)

## le cavitazioni

Il protocollo sopra descritto, che serve per evitare la formazione di cavitazioni, non è che sia così tanto sconosciuto o americano o tedesco; scrive Cacciatore [2001]: “I residui di legamento periodontale dove l'alveolo non sia stato ben curettato, rimanendo in situ, ostacolano la giusta ricrescita e formano delle cavità microscopiche che possono ospitare batteri con la loro sequela di conseguenze. Occorre guardare bene le RX endorali ma soprattutto ascoltare dal paziente gli eventuali fastidi lamentati; la cavità andrebbe sempre riaperta e curettata a fondo per eliminare gli eventuali foci successivi”.

Il dottor Huggins racconta che una volta che iniziò a documentarsi sulla faccenda delle focalità dei denti devitalizzati e aggiunse la loro estrazione al protocollo di bonifica nella bocca di pazienti con malattie gravi, vide che ciò gli dava un impatto immediato ancora più positivo per lo stato di salute rispetto a solo la rimozione dell'amalgama. Poi però osservò che c'erano alcune ricadute a distanza di qualche mese. Il fenomeno delle osteiti resistenti all'estrazione dei denti infetti e il protocollo per prevenirle era già stato descritto da numerosi autori per cui Huggins si convinse a dare loro ascolto. Il legamento periodontale sotto il dente è il principale deposito di focolai infettivi, ed è lasciato al suo posto quando il dente viene estratto. Grave errore: il periodonto infetto fa parte del dente infetto e dunque il vantaggio è solo iniziale, in seguito l'infezione si redistribuisce in buchi che si formano con la “rigenerazione viziata” di quella zona.

Huggins fa il paragone: è come se una gravidanza si risolvesse nel parto solo del bimbo e non del materiale relativo alla gravidanza che non è il bambino; la mamma in questo caso sarebbe in guai grossi. Scrive Huf [1999]: “Ogni operatore che lavora con l'EAV conosce la frequenza dell'osteite persistente post-estrazione che secondo la mia esperienza è da considerare intorno al 65%”.

( con un buon protocollo ed un controllo monitorato in fase di intervento con EAV le recidive sono meno del 2 per cento Ndr)

Nell'estrazione del dente, se il periodonto su cui si poggiava il dente non viene raschiato via, il riempimento della cavità con nuove cellule (rigenerazione) si troverà davanti ad un percorso impossibile da fare: la rigenerazione ossea avviene solo quando c'è un ambiente al 100% osseo. Quando le cellule della ricrescita ossea si trovano davanti un tale rimasuglio di tessuto molle (periodonto) si producono arresti sparsi della ricrescita, l'osso viene su con buchi qua e là prima che il tutto venga ricoperto dalla pelle. La caverna, che è una caverna nascosta, diventa un rifugio splendido per batteri ed altri microrganismi mutanti. In effetti il dottor Huggins e altri ricercatori, andando a monitorare i siti di denti estratti da loro stessi senza raschiare il periodonto, trovarono questi tessuti ossei cresciuti a gruviera (ovvero “le cavitazioni”).

E' stato documentato che tali cavitazioni si formano in più del 95% dei casi se i denti coinvolti non vengono estratti con il protocollo della raschiatura formulato per la prima volta dal dottor Weston Price.

Altre cause di cavitazioni **possono essere traumi fisici** e persino in alcuni casi gli apparecchi ortodontici (cioè lo stress che il tirare il dente impone sull'osso).

Il dottor Christopher J. Hussar scrive: “Per quanto riguarda le cavitazioni, negli ultimi sei anni ho trattato chirurgicamente con il relativo protocollo di bonifica oltre 200 pazienti; è stupefacente come numerose diverse forme di malattia cronica rispondano favorevolmente quando si vada ad intervenire in questo modo. Man mano che altri medici e dentisti scopriranno la questione delle cavitazioni e i vantaggi per la salute del paziente del loro opportuno trattamento chirurgico, le vite di migliaia e migliaia di individui che soffrono dolori e malattie croniche verranno liberate da buona parte della sofferenza”.

Negli ambienti radiologici e medici italiani si parla di “tasche ossee” più che di cavitazioni.

Su di esse ci sono da dire due cose; la prima è che questi buchi sono davvero difficili da distinguere ai raggi X perché è come cercare di vedere un po' di aria dentro l'osso. Cavitazioni del diametro di 1 cm non sono rilevabili, e anche quelle più grandi richiedono un'esperienza clinica notevole per l'individuazione solo mediante raggi X.

La seconda cosa da dire sulle cavitazioni: esse nascono praticamente nel 100% dei casi quando uno non lavora secondo il protocollo sopra detto, ma possono comparire anche quando uno abbia lavorato con tutti i crismi, infatti **la focalità batterica cerca sempre di sopravvivere, cerca spazi dove ri-distribuirsi**, come quando uno estirpa una pianta e questa germoglia da qualche parte dopo 6 mesi.

Scriva Dauderer: “Se dopo la rimozione del dente/focus dentale, come descritto sopra, i sintomi diminuiscono o scompaiono e poi riappaiono dopo qualche tempo (3, 6 o 12 mesi dopo), allora la vecchia ferita deve essere riaperta e/o fatta una piccola apertura (post-trattamento come sopra)”.

(questo perché non è stata fatta una pulizia adeguata e la ferita non è stata cruentata nelle settimane successive all'intervento Ndr)

## dalla Foresta Nera a Salerno, dal Pò al Circolo Polare Artico

Importante!! Avendo letto numerose testimonianze di pazienti tedeschi trattati per le osteiti e le cavitazioni, mi risulta che la bonifica non si conclude quasi mai alla prima pulizia dell'osso. Per riparare a ricadute bisogna fare controlli periodici (ed eventuali raschiamenti successivi) quando ci siano sviluppi nel tempo della cavitazione/osteite.

Scrive Ellen Carl su Heavy Metal Bulletin (1999, vol.1, p.23): “Ho già avuto tre interventi di chirurgia sulla mandibola e probabilmente avrò bisogno ancora di altri tre o quattro. I tessuti malati devono essere rimossi”.

Andreas W. , a proposito del fatto che la procedura di bonifica chirurgica deve essere ripetuta, mostra le sue radiografie che evidenziano che tra un intervento e l'altro macchie bianche (di tessuto necrotico ?) si muovono nel tempo verso la superficie e devono essere di volta in volta rimosse (Heavy Metal Bulletin, vol.1, p.20).

Il racconto di Andreas fa così: “Un mese dopo che tutti i denti dell'arcata superiori furono estratti ebbi degli effetti straordinari, ma poi i sintomi ritornarono. Ero già stato informato che un'altra pulizia era necessaria dopo sei mesi. Grazie a queste procedure mi sento disintossicato dal mercurio. Due anni sono passati e non c'è più formazione di queste macchie bianche nell'osso mascellare.

Non sto qui a dire che percentuale di pazienti deve seguire questa strada, non lo so. Per me ha funzionato, per me non avrebbe funzionato altro, ve lo assicuro. Credo in questo trattamento, ho parlato con molti dei pazienti di Tapparo e Kreger (i due dentisti che praticano il trat

tamento di Daunderer) e vi assicuro che anche per loro ha funzionato e li ha tirati fuori da situazioni impossibili”.

La nostra associazione di Salerno è sorta inizialmente intorno a persone che solo togliendo l'amalgama in modo protetto, forse anche eliminando una o due intolleranze alimentari principali, sono guarite da sclerosi multipla, problemi cardiaci, colite ulcerosa, dermatiti, mal di testa, candida, etc. Altri di noi hanno avuto l'esperienza che l'intolleranza al glutine faceva la differenza: senza glutine sparivano gravi artriti reumatoidi, tiroiditi, etc. Io e altri, nell'ambito dell'associazione, abbiamo iniziato a capire l'intolleranza a latte e formaggi, che è epidemica.

Una persona si rivolgeva all'associazione e diceva “sono finito in questa fossa quaggiù e non riesco a rialzarmi”, allora il mio compito era di mandargli via email il libro “**Il mal di latte**” e “**Il magnesio che cura**” e la persona iniziava a capire, ecco i gradini per risalire da questa fossa, i gradini ci sono, posso uscire; dopodiché la documentazione e le testimonianze sulla tossicità dell'amalgama non mi mancavano e indicavo infine il protocollo di rimozione protetta e i dentisti che erano in grado operare in sicurezza la disincastonatura dell'amalgama e in pratica ci salutavamo così. Come dire, ti ho indicato i gradini per uscire dalla fossa (cloruro di magnesio, sospensione dei latticini), ora dietro quel muro c'è la normalità (dopo che hai fatto la rimozione protetta dell'amalgama).

Ovviamente rendevamo anche conto, mediante un documento inviabile via internet “**sui danni da vaccini**”, dei quattro meccanismi per i quali i vaccini sono eventi tossici sull'organismo.

Visto che un po' di noi dell'associazione abbiamo avuto problemi con **impianti di titanio** o ponti **palladiati**, salvo poi tornare sani come un pesce dopo averli tolti, ogni tanto insistiamo con ulteriore documentazione su queste tematiche.

E se qualcuno tornava confuso da dietro il muro dopo che ci eravamo salutati, noi davamo il libro “**Il mal di glutine**”, che spiega perchè la sospensione del glutine è un toccasana per alcune persone se non tutte, quando stanno in difficoltà.

Ma mai per i primi quattro anni circa, mi ricordo che avessi chiesto quanti denti devitalizzati uno aveva e se questi erano stati controllati (al Vega test o all'ortopanoramica).

Io credo che guarigioni solo con l'amalgama esistono, molti medici e dentisti da ogni parte del mondo hanno squadroni di miracolati con solo la rimozione dell'amalgama, io stesso ne ho conosciuta di gente che a parte l'amalgama non ha capito nient'altro e pure è guarita, ma ad una percentuale di quelli che saluto dopo le indicazioni sulla rimozione protetta so che è capitato di trovarsi in un vicolo cieco.

E in questo vicolo cieco c'era un portatore di amalgama che doveva togliere anche il tappo sulla capacità di regolazione che erano alcuni denti devitalizzati coinvolti. Finalmente oggi ho questo manoscritto (che per il momento intitolo “**quello che dovevamo dirvi sui denti**”).

Come mia giustificazione per i quattro anni precedenti dirò che **era davvero difficile leggere lo studio di Dauderer “capendolo”**.

Egli mischiava in 100 pagine le questioni amalgama + palladio + foci + nichel + cromo + etc. e si infuriava come una bestia contro rimedi come la coda cavallina e gli omeopati e non accennava per niente alle intolleranze alimentari. Uno poteva pensare che alcuni fattori erano sfuggiti pure a lui, per cui si intestardiva a sdentare i pazienti (sia dei denti devitalizzati sia dei denti sani.. a caccia di fantomatici rimasugli di mercurio migrati nell'osso) e a fare grotte mega-galattiche nelle mandibole (?).

L'associazione svedese di vittime di amalgama (12.000 iscritti) non ne era venuta ancora a capo più di noi su questa problematica dei denti devitalizzati e, leggevo su Heavy Metal Bulletin, ci sono cinquanta gruppi di supporto per vittime di amalgama in Germania e solo uno è a favore dello sdentare il paziente intossicato (quello di Ellen Carl).

A dire il vero sull'Heavy Metal Bulletin la giornalista Kauppi riportava anche casi di persone che si lamentavano perché non erano guarite con lo sdentamento totale da parte di Dauderer, e si lamentavano delle grotte enormi che rimanevano nella mandibola, che i dentisti di Dauderer avrebbero tirato via inutilmente.

Per cui un po' inconsciamente mi sono sentito autorizzato a fare orecchi da mercante

(con sommo danno di alcuni, vedremo). C'erano così tanti argomenti da portare avanti, e perché dovevo sconfinare nell'estremismo? Trattenendomi dal farlo inoltre avrei continuato a fornire ai dentisti un interlocutore ragionevole, non uno che se gli dai corda scoccia a te e non agli altri che lo ignorano. Mi interessava portare avanti solo la “questione amalgama”.

In realtà ho collaborato alla traduzione del libro di Daunderer in italiano e ho sempre preferito dentisti che si dicevano informati sui denti focali, ma poi ho scoperto che alcuni me lo dicevano per farmi piacere, e alla prova del fuoco la loro operatività sui denti devitalizzati era pari a zero o anche meno.

Oggi Alessandra mi telefona, mi pare che mi voglia convincere a far diventare libro vero e proprio questo manuale “quello che dovevamo dirvi sui denti”. Le spiego che più motivato di me al mondo non c'è nessuno. Ho fatto un po' di casini non chiedendo a migliaia di persone quanti denti devitalizzati avessero. Chiedo scusa tanto per cominciare a Franco, a Dora, a Francesca, a Michele, a Patrizia, a Angela, a Paola, a Maria Teresa, a David, a Carmela e Salvatore, a Giuseppe, a Maria, ..... e finirò la lista più tardi. Questo manuale viene dalla sofferenza di alcune persone, e senza di esso ce ne sarà molta molta di più: Alessandra, sono già motivato!

Mi consola **che so** in buona parte chi si è involato con la rimozione dell'amalgama e chi è rimasto in un vicolo cieco, visto che c'è stato un contatto a distanza di due anni per produrre un dossier di 400 pagine di felici testimonianze sull'amalgama (disponibile presso l'associazione) e poiché la gente comunque tornava indietro per chiarimenti se un vicolo cieco era quello che li aspettava oltre la rimozione dell'amalgama (poiché il protocollo per la rimozione protetta dell'amalgama non era la sola freccia a disposizione dell'associazione, c'erano anche le informazioni su latticini, glutine e altre intolleranze alimentari, su cloruro di magnesio, etc., **si è creata l'abitudine ai contatti con coloro i cui problemi persistevano**).

I medici che si occupano delle intossicazioni (malattie cronico-degenerative) osservano i pazienti, la clinica, vedono come si ammalano e vedono come riescono a guarire, e danno istruzioni ai dentisti su che cosa è l'odontoiatria pulita. La nostra associazione è stata una fornace dove la stessa situazione si è venuta a creare.

Questa osservazione in Germania e in altre parti del mondo aveva portato all'identificazione di quella bomba ad orologeria per il sistema di regolazione che è costituita dai denti devitalizzati focali.

Noi di Salerno che siamo rimasti immobili di fronte alla possibilità di mandare qualcuno in Germania a farsi sdentare da Daunderer, infine abbiamo dovuto riconoscere che i focus dentali (denti devitalizzati apparentemente fatti con successo) inchiodavano un certo numero di persone intossicate dall'amalgama fino a che non venivano bonificati.

Ecco dunque il parto di questo documento: Ad alcuni dei nostri iscritti mancava ancora “un manoscritto”, che è questo sui denti devitalizzati.

## tappo sulle capacità di regolazione

Abbiamo visto finora come la devitalizzazione del dente dà il via all'evoluzione anaerobica dei batteri ospitati da quest'osso cavo morto, fortezza per pericolosi organismi opportunisti. Obiettivo finale delle bombe ad orologeria è il blocco della regolazione dei vari sistemi.

Una bomba ad orologeria che ho ben presente (e che anche molti di voi già conoscono) è l'amalgama. Essa iniziava da subito (dall'inserimento nel dente) il rilascio cronico delle basse dosi di tossicità (mercurio), per il blocco delle capacità di regolazione nelle vittime di amalgama bisogna attendere che si raggiunga il valore-soglia (di accumulo tossico e sensibilizzazione) superato il quale l'organismo non è più in grado di compensare il fattore di disturbo della presenza di amalgama + fattore di disturbo del mercurio depositatosi nel corpo. Il fattore di disturbo della presenza delle otturazioni di mercurio è predominante; tolta l'amalgama dalla bocca si rientrava nella norma (remissione dei sintomi) perchè si è di nuovo al di sotto del valore-soglia.

Per quanto l'amalgama rimanga silente nella popolazione generale fino al raggiungimento della soglia cumulativa di innesco, i vari eventi della vita dell'amalgama (inserimento, rimozione) e la stessa presenza dell'amalgama producono molta più reattività che non quella che può essere notata con un dente devitalizzato infetto o osteitico.

E' una strana bomba ad orologeria quella dei denti devitalizzati. Non sorprende la diversità, visto che per l'amalgama le vie di distribuzione principali sono il respirare i vapori di mercurio e l'ingerire il mercurio ionizzato con la saliva, mentre per il dente devitalizzato infetto c'è un primo sbarramento potentissimo che l'incapsulamento e l'osteite condensante che (incaricate dall'organismo) operano una perimetrazione del dente, gran parte di quello che ad un certo punto fuoriesce viene bloccato lì e ne nasce un'infiammazione cronica che appesantisce la matrice di regolazione di Pischinger (mesenchima) e il sistema neurale ed energetico, mentre la tossicità che sfugge viene veicolata attraverso il sistema venoso cranio-vertebrale .

Una differenza è che il materiale batterico dentro il dente per vari anni può davvero non

affacciarsi proprio fuori. Cioè abbiamo un doppio innesco, il primo è segnato dal momento in cui il dente ha raggiunto un certo livello di marciame interno (inevitabile perché è un osso morto cavo); il secondo innesco è quando le basse dosi, croniche, di prodotti dei batteri (tossicità) raggiungono il valore soglia di accumulo nell'organismo superato il quale l'organismo non è più in grado di compensare il fattore di disturbo, che è soprattutto infiammatorio.

I casi in cui il fattore infettivo diventa prevalente (per sfinimento, per mancata possibilità di perimetrazione condensante del dente), il fenomeno tossico si scarica nel sistema venoso cranio-vertebrale e può diventare devastante (disturbi emotivi, agitazione, tiroiditi, schizofrenia, fino a cancro o sensibilità chimica multipla, etc.).

Poi, quando si estrae il dente devitalizzato osteitico bisogna calcolare i seguenti possibili intoppi:

1. l'infezione ha colonizzato l'osso e dunque estrarre il dente **senza raschiamento** cambia poco (i primi tempi) o niente; ( secondo una mia statistica togliendo il dente senza pulizia ossea ci dà un risultato positivo un caso su tre Ndr)
- 2 il miglioramento ad un mese di distanza dall'estrazione del dente è seguito a distanza di qualche mese da un ripristino del vecchio stato di salute malandato, cosa sta succedendo? l'osso inizia ad auto-drenarsi, per cui si vedono le macchie bianche salire in superficie, e periodicamente la ferita va riaperta e pulita chirurgicamente; (ho bonificato tanti foci ma queste macchie bianche non le ho mai viste , insisto a dire che la pulizia della ferita ripetuta dopo l'intervento evita le recidive Ndr)
3. nel peggiore dei casi l'osso è moribondo e non saranno certo gli interventi chirurgici a convincerlo che deve riprendersi; non ne vuole proprio sapere di non affossare tutto lo stato di salute dell'organismo; la mia esperienza personale è che il veleno d'api può essere usato per far risorgere la salute dell'osso (vedi a pag.28).

Il concetto dei grandi clinici tedeschi sui denti devitalizzati come tappo sulle capacità di regolazione viene ribadito in un articolo di Huf [1999]: «Raramente i foci odontogeni sono la causa prima di una malattia, tuttavia quasi sempre bloccano l'autoregolazione dell'organismo, nel senso di una limitazione della capacità di regolazione. Nella patogenesi delle malattie croniche si parla di sinergismo pluricausale che conduce al collasso dei meccanismi autonomi di regolazione. Dopo vent'anni di studi specifici e di esperienza ho appreso che non si ottiene alcuna guarigione da un processo patologico in corso finché non si elimina un sovraccarico causato da un focus».

Ecco un esempio pratico:

«Nel novembre 2004, avendo fatto rimuovere uno di questi denti devitalizzati coinvolti, ho avuto una reazione di eliminazione di tossine spaventosa quattro giorni dopo (agiscono da freno per i tentativi di guarigione), e da allora in poi si è normalizzata la funzione mestruale. Dice il dottor Peter Schreiber che mi ha seguito (Ass. culturale terapie Clark e terapie integrate, biomed srl @ biomed srl. com): “Per ogni blocco che pesa sull’organismo e che viene allontanato c’è una certa quantità di tossine che verranno liberate (perché l’organismo recupera fette di energia)”; a me è successo proprio questo. Se il dente focale non fosse stato individuato, esso avrebbe funzionato da ancora contro i tentativi di avere più autonomia enzimatica e di disintossicarmi» (Maria Grazia, dic. 2004).

( per questo motivo consiglio sempre una cura drenante e omotossicologica prima di qualsiasi manovra chirurgica onde evitare quelle reazioni spiacevoli di eliminazione e di aggravamento sintomatologico Ndr)

Tipicamente questa persona con dente devitalizzato da estrarre era uno che, nonostante un'alimentazione rigida, si ritrova sempre allo stesso punto a dimenarsi su una corda dove deve sempre rimanere attento. Molti casi ne ho visti che si possono solo descrivere con l'impossibilità a disintossicarsi (per es. reagiscono al mercurius omeopatico). Ecco, tutti quelli che ho visto con reazioni al mercurio omeopatico o altri drenaggi forzosi erano persone che avevano la necessità di estrarre denti devitalizzati! (tappo sulle capacità di regolazione).

A questo punto dobbiamo decidere se è olistico salvare una radice mal messa e dubbia, oppure se è olistico considerare che quella radice è un punto interrogativo grosso come una casa e sta avendo un effetto tappo sui sistemi di regolazione dell'organismo. Ci sono solo 4 o 5 dentisti olistici italiani che si sentono olistici perché pretendono verso la seconda scuola di pensiero, tutti gli altri si sentiranno tanto più olistici quanto più cercheranno di salvare la radice.

Castelluzzi, un'opera classica di riferimento dell'endodonzia, spiega che “Successo” è usato per indicare la “non formazione di ascesso” e “Insuccesso” è quando “c’è formazione di ascesso”. Una cura canalare corta che rimane lì con il suo alone nero senza creare ascesso è qualcosa su cui il dentista, a sua discrezione può intervenire o meno con il rifacimento della pulizia canalare, ma che fino a quando non evolve in ascesso è definita un “successo”.

Perché alcuni denti devitalizzati rimangono un successo nonostante siano fatti male o abbiano aloni peri-radicolari, e solo pochi provochino invece l'ascesso? Chiedetelo alla scienza della statistica, risponde il cervello del dentista e così sotterra la questione (la risposta del cervello alternativo sarebbe stata: la maggior parte degli organismi è in grado di incapsulare la focalità infettiva, ma ciò non ci autorizza ad ignorare la questione se non ci vogliamo trovare una tegola sul capo 20 anni dopo).

Se questo è il modo di usare la parola “successo” allora non meraviglia che pazienti con denti focali vengano sballottati secondo schemi nei quali ovviamente il concetto di focalità vero non viene mai preso in considerazione. E’ così che uno va sempre dal dentista (o dai dentisti) a rifare le stesse cure canalari in continuazione. Se la formazione di pus arriva fuori controllo, solo allora non c’è motivo per voler estrarre il dente. Molte persone che mi hanno contattato sono invecchiate proprio in questo modo, con decine e decine di intolleranze alimentari che nel frattempo si formavano e di disturbi che venivano causati da denti devitalizzati focali.

Il dentista “bio” farà il ragionamento che il rifacimento della mummificazione del canale + l’uso di rimedi omeopatici (nosodi) attenuerà la focalità, e devo dire che questo è proprio quello che capita (lo abbiamo visto nella sezione “Perché funzionano le misure meno estreme”).

Il primo dubbio che ho è: ok, abbiamo sigillato di nuovo il canale principale e ne abbiamo attenuato il contenuto omeopaticamente, ma ha senso lasciare questo scrigno di tossine (attenuato o meno, attivo o ad orologeria) in un organismo soggetto ad una malattia cronico-degenerativa?

Un esempio:

Marco ha la sclerosi multipla e il coinvolgimento preoccupante dell’occhio sinistro. Per togliere le numerose amalgame va da un dentista che disincastona e usa la maschera ad ossigeno, etc., quindi particolarmente bravo e accorto, un dentista che usa la kinesiologia e il Vega test. Mi sembra quasi evidente che i problemi del nervo ottico dalla parte sinistra siano in correlazione con un dente devitalizzato con granuloma dalla parte sinistra che ha avuto una storia tormentata. Dal Vega test del dentista il dente in questione risulta focale. E che cosa succede? Il dentista scrive il preventivo e da questo si ricava che vuole rifare la cura canalare (arghhh..°#]++!??^é°§..) del dente focale e mettervi su una corona! Immediatamente il paziente lascia là dove sta questo dentista e va da un’altra parte, altro che rifare la cura canalare. Non appena estratto il dente devitalizzato con granuloma secondo i protocolli tedeschi, egli ha una regressione della grave neurite ottica che non tornerà più. Secondo l’apparecchio Vega è il granuloma che fa focalità, peccato che la macchina non sappia o non veda che è l’osteite sottostante a causare il granuloma, che il granuloma è solo una forma di difesa intorno al dente devitalizzato di un male maggiore (che si può raschiare via solo con l’estrazione). Ha senso far rimanere un simile scrigno di tossine (attenuato o meno, attivo o ad orologeria) in un organismo soggetto ad una malattia cronico-degenerativa?

Scrive Stortebecker [1986]: “Una osteite peri-apicale, soprattutto se il dente è localizzato nell’arcata superiore, può dare luogo ad una diffusione delle tossine ipsilaterale con conseguenza che il rifornimento sanguigno al nervo ottico sarà ostacolato il che porta ad episodi acuti di vista sfocata, complicazioni temute in merito sono la perdita permanente di visus”. (anche di episodi di distacco della retina Ndr)

Per quanto ammirevole è lo sforzo di salvare l'impalcatura devitalizzata, c'è un punto di non ritorno a partire dal quale una persona rimane ostaggio del tappo sul sistema di regolazione che gli resta sotterrato in bocca. Il punto di non ritorno viene superato molto prima per i pazienti cronici che non le persone sane. Quando il timer scatta, qualsiasi masso di cemento può immobilizzare il sistema di regolazione, e dunque tutti i pazienti con patologie croniche debbono essere considerati ostaggio di lavori odontoiatrici precedenti e focalità di denti devitalizzati.

Il secondo dubbio che ho è che questo è un dente devitalizzato, morto, per cui visto che né il rifacimento della cura canalare può estinguere l'infezione del tutto né l'omeopatia, chi arginerà la presenza di qualcosa che andrà letteralmente a marcire per la putrefazione dei tessuti da parte dei batteri?

L'impressione che i dentisti ne ricavano dalla radiografia è che la situazione del dente è impeccabile; le cose sarebbero diverse se le lastre radiologiche permettessero di evidenziare il marciume. Di "ma" e di "se.." sono pieni ...i cimiteri. **La situazione che abbiamo davanti è che davvero i dentisti si sono convinti che un dente morto è un tessuto che si può ripare e ogni problema riassorbire.**

Ed è perciò che il paziente non riceve l'impressione che la radice ripristinata che rimane in bocca è una bomba ad orologeria il cui innesco è stato posticipato o che già da subito sta agendo come tappo per le capacità di regolazione dell'organismo (per quanto tempo può servire che grazie al rifacimento o all'omeopatia la focalità si attenua?). Va bene quando fai una prima devitalizzazione e spera che tiri lungo questa "mummificazione", ma quando scopri il marciume, basta, non rifare la cura canalare, quel dente non lo recuperi più! E invece i mummificatori dell'impossibile, del "non-mummificabile", ritengono la loro arte imbattibile e, se riescono a stroncare accessi e dolori, la rifanno pure cento volte la cura canalare a quel cadavere (il cadavere inizialmente era il dente, poi lo diventa il paziente)!

Una mia cara amica ha questa storia da raccontare:

Ha fatto la rimozione dell'amalgama ed ha ottenuto una remissione da grave malattia cronica infiammatoria intestinale. Quando mi rifaccio vivo con lei è per chiederle se ha denti devitalizzati. Apprendo che quando il dentista olistico le tolse un ponte palladiato (per sostituirlo con materiali biocompatibili), uno dei due denti devitalizzati su cui reggeva il ponte dava un odore di marciume enorme. Il dentista RIFA' le cure canalari di quel dente e chiude la questione con un provvisorio. Improvvisamente una ciste al seno diventa un tumore maligno enorme e viene operata chirurgicamente. Proprio pochi mesi dopo arriva la mia telefonata, le spiego che quel dente morto è ancora marcio e le invio questo documento.

Ma ci sono situazioni che fatico ancora di più a riportare.

C'è un dentista che io ho particolarmente consigliato per la rimozione dell'amalgama

perché sapeva valutare la questione denti infetti mediante ortopantomica e test della procaina. Una persona particolarmente mal messa va da lui a Milano a bonificare la bocca; il programma prevede l'eliminazione dell'amalgama, l'eliminazione del palladio, il rifacimento con ponti di tutta la bocca (byte incluso) con una spesa davvero stratosferica. questione denti infetti **glaciale**, nonostante il dentista aveva anche fatto il test della procaina, e questo aveva dato esito positivo, cioè il mal di testa dipendeva da essi e la procaina temporaneamente lo faceva passare. Ma che cosa era successo? colpa un po' anche mia che non ho seguito le sue vicende mentre andava dal dentista, il paziente non sospettò per niente questa situazione, e il dentista (alla faccia del consenso informato) non fiatò sul test della procaina che aveva fatto, lo ignorò, si sentì autorizzato in questo silenzio ad usare i denti (che due anni dopo risulteranno infetti) come basi per i lavori odontoiatrici milionari e che evidentemente sono serviti solo alla sua tasca (il paziente per guarire ha dovuto togliere i denti devitalizzati su cui poggiavano).

Vedete: è il paziente o l'associazione di pazienti che devono diventare quanto più addentrati nell' "odontoiatria biologica pulita".

Questo opuscolo è nato originariamente dall'urgenza di avvertire chi toglieva l'amalgama anche della possibilità dei denti focali (che avevo trascurato con sommo danno di alcuni). I denti devitalizzati sono un punto interrogativo, tanto più quando l'organismo è debilitato e particolarmente intossicato dall'amalgama; alcuni di essi potrebbero costituire, in quanto focus dentali, un ostacolo per le capacità di autoregolazione dell'organismo.

Or ora ho sentito un signore di Roma che a partire da un incidente con trauma fisico soprattutto all'arcata superiore, sviluppa una cavitazione (la frattura diventa la casa di una popolazione batterica intra-ossea). I vari fastidi locali sono rimasti un mistero per i vari dentisti consultati, compreso quello olistico da cui l'ho mandato quattro anni fa (autore di libri, etc.). I denti in corrispondenza di questi fastidi intra-ossei sono stati devitalizzati (.. il dentista si dice convinto che ciò risolverà il problema, ma niente i fastidi continuano), "la ciste che si vede all'ortopantomica è meglio lasciarla come sta", secondo i vari pareri medici, di cavitazione neanche l'accento da parte di nessuno, e il povero signore solo ora scopre la faccenda con la mia segnalazione (non ero stato in grado di indirizzarlo bene quattro anni fa).

Una signora di Nuoro contatta l'associazione e racconta come il dentista di sua figlia sta cercando di fare e rifare il trattamento canalare di un dente devitalizzato che le fa male e rifiuta ogni otturazione, che ha persino tracce di una purulenza locale, e di come la figlia abbia sviluppato nel frattempo "inspiegabili" problemi anche gravi (neurologici) che nessun medico le sa risolvere o diagnosticare.

L'impaccio del dentista "bio" è giustificato perché estraendo la radice lascia un buco, e un chiodo in titanio non è certo un'opzione elegantissima dal punto di vista dell'impatto

sul sistema di regolazione (per di più è costoso e in più quanto tempo reggerà in quella bocca?). Mentre alla rimozione dell'amalgama e la bonifica dei metalli ci sono alternative biocompatibili, qui no, l'estrazione di una radice ti lascia con un buco e nessuna geniale opzione dal punto di vista della biocompatibilità (forse gli impianti in zirconia, forse ponti senza metalli che non devastino i denti affianco, lo vedremo nella parte 2).

Questo dentista “bio” parte svantaggiato anche perché non ha letto gli studi e le relazioni che qui sono state portate a galla, e in più perché inconsciamente ha accettato alcuni punti di vista sbagliati dell'ortodossia. Se una problematica la ignori del tutto, non ne puoi individuare le implicazioni in uno spazio complicato e pluridimensionale come la matrice di regolazione. Tutta questa premessa si bacia bene con il caso che riporto di seguito, di una paziente con morbo di Crohn che ha avuto una storia di reazioni negative all'esposizione all'amalgama:

M., piano piano fa la rimozione protetta dell'amalgama, ottiene dei miglioramenti lievi, ma la sua autonomia non migliora più di tanto nonostante si aiuti con alimentazione e varie tecniche naturali (yoga, supplementi, fitoterapia, etc.).

L'EAV e il test della procaina rivelano il coinvolgimento di due denti devitalizzati, essi agiscono da blocco di cemento sul sistema di regolazione. Un dente devitalizzato lo estrae da un dentista, poi tentenna e si rivolge ad altri due dentisti olistici che le propongono di salvare l'altra radice (il primo le aveva proposto un ultra-sicuro impianto di titanio .., l'altro le aveva proposto **di rifare la cura canalare** coinvolta e farci sopra una bella capsula!) Poi la paziente si decide per conto suo e fa estrarre la radice restante con raschiamento dell'osso coinvolto e guarisce dal morbo di Crohn.

Ci sono dei casi in cui è più olistico smettere di voler salvare a tutti i costi una radice mal messa e dubbia: questa paziente guarirà solo nel momento in cui verrà bonificato anche il secondo dente devitalizzato.

Per non perdere la salute di questi pazienti bisogna aprire **un nuovo capitolo dell'odontoiatria biologica** e cioè quello in cui sia il paziente che il dentista avviino una valutazione che consiste nel capire se la presenza del cadavere dentale nell'organismo è ancora accettabile oppure non lo è più.

Chi è ben informato può permettersi di valutare la clinica, la radiografia digitale o la Tac, etc., e decidere quando estrarre e bonificare l'osteite sottostante o quando attingere a un compromesso rispetto all'estrazione.

Rimane un po' il mistero un po' no di come l'amico Daniele Bricchi abbia domato con l'Igiene Naturale l'incendio di “dente devitalizzato infetto + organismo indebolito” mentre altri che secondo me hanno fatto uno sforzo simile non vi siano riusciti e abbiano dovuto arrendersi ed estrarre i denti coinvolti con raschiamento dell'osso.

In particolare un ragazzo con sensibilità chimica multipla ha fatto tre anni di dieta senza glutine, senza caseina, alimentazione quasi da Igiene Naturale stretta, ha fatto due digiuni di quattro giorni, poi uno da otto giorni, poi uno da diciassette giorni, poi un'altro da sette giorni: i miglioramenti c'erano, ma il ragazzo non è mai riuscito a raggiungere la situazione in cui i denti focali erano brace silente sotto la cenere (come è capitato a Daniele). Alla fine ha dovuto estrarre molto controvolgia i suoi cinque denti posteriori devitalizzati coinvolti.

### Alcuni casi clinici di bonifica

Bouquot documenta alcune migliaia di casi in cui le nevralgie possono essere messe in relazione causale con i denti devitalizzati, estraendo i quali i pazienti guariscono da queste condizioni croniche molto gravi.

Scrivendo Bouquot: "La nevralgia del trigemino e molte altre patologie nevralgiche della testa hanno avuto essenzialmente cause ignote fino a poco tempo fa. La scoperta recente è che un'elevata percentuale di queste condizioni sembra che siano causate dalle infezioni dell'osso (osteiti e cavitazioni). La percentuale di guarigioni che si ottengono con la loro bonifica è imponente".

Perna e Liguori riportano uno di questi casi (Journal of Neurosurgery, 1981, vol.54, p.553-555):

"25enne che soffriva da due anni di nevralgia del trigemino, dolori episodici dal lato destro del viso, dove iniziò a svilupparsi anche analgesia. L'esame angiografico e una pneumoencefalografia evidenziarono un allargamento del forame ovale destro con distruzione ossea della base del cranio a partire da una massa non-vascolarizzata. Del diametro di 2-3 centimetri questa massa fu trovata nell'intervento neurochirurgico e aveva invaso il ganglio trigeminale. L'esame istologico rilevò un intenso processo infiammatorio oltre che una contaminazione fungina da Actinomiceti. Il sito primario di questa infezione da Actinomiceti fu trovato essere un'osteite periapicale del molare ipsilaterale, con granuloma che anch'esso era sfuggito all'esame radiologico. Il dente estratto messo a coltura produsse appunto questo ceppo di Actinomiceti".

Ratner [1976, 1979 e 1986] descrive vari tipi di mal di testa e di dolori nevralgici che si

irradiano a seconda di quale sito dentale devitalizzato sia affetto da osteite.

Seguono, presi in prestito da varie fonti, esempi di altre problematiche che sparivano con la corretta bonifica dei denti devitalizzati coinvolti :

*tratto da Miclavez, "Prontuario tecnico pratico di Odontoiatria Naturale", Ed. Marrapese, 1998*

Giacinto C.: da 12 anni colite cronica; dalla lastra panoramica, grosso granuloma in zona del 36 (cioè il problema può esserci senza apparire, e soprattutto passarono 12 anni di malattia cronica prima che qualcuno sospettasse l'eziologia su un dente devitalizzato). La mappa organi -denti mette in relazione il dente 36 con l'intestino crasso. Copertura omeopatica con Phocus Comp., poi estrazione del dente: il giorno dopo, subito risoluzione della colite, che non si è più ripresentata dopo 4 anni. Ogni tanto piccole ricadute, dopo eccessi di cibo, ma senza paragone con quelli di prima. Epicondilitis sparita.

Il dottor Price trovò che i vari pazienti con disturbi intestinali, diarrea, costipazione e colite acuta, potevano correlare questi problemi a denti devitalizzati o infezioni gengivali. La figura a pag.131 del libro "Root Canal Cover-Up" mostra l'infiammazione intestinale del colon, l'appendicite e il rigonfiamento della cistifellea in un coniglio esposto alla coltura di un molare inferiore infetto di un paziente.

*Hussar scrive:*

La mia osservazione è che l'80% delle patologie dei pazienti che si presentano nella mia pratica medica originano nella bocca. Non passa giorno che io non abbia una conferma di questa stratosferica percentuale.

In un'era in cui la malattia cronica sta rapidamente sorpassando la capacità della medicina moderna di affrontarle, sembra logico attingere alla corretta bonifica chirurgica dei denti devitalizzati coinvolti e delle lesioni osteomielitiche della mandibola, per estirpare le condizioni croniche che questi generano.

*Price, sulla base dei dati clinici e relative osservazioni su conigli, scrive:*

Le infezioni latenti dei denti devitalizzati possono produrre notevoli alterazioni nel metabolismo dei carboidrati, finanche alterazioni istologiche al pancreas associate con iperglicemia e glicosuria.

*Scrive Huggins:*

La rimozione di un singolo dente devitalizzato in un paziente con malattia cronica (neurologica, endocrina, immunitaria, infiammatoria dei legamenti, cancro, etc.), senza nessun altro intervento terapeutico, crea molto più spesso che non la rimozione dell'amalgama cambiamenti immediati in sintomi e nello stato generale. Faccio un

esempio: una donna che stava tossendo così profusamente che i dottori l'avevano data per spacciata e avevano rinunciato a intervenire ancora con trattamenti farmacologici. I familiari si erano preparati sia alla triste incombenza che a pianificare il futuro dei quattro figli da accudire. Rimuovemmo una cura canalare che tra l'altro si correlava bene temporalmente all'insorgenza del problema. Ovviamente raschiammo il legamento e fresammo l'osso sottostante. La donna tossì due volte, si rialzò seduta e disse: "E' possibile che per quello che avete fatto mi possa sentire già ora molto meglio?". Fu così che il suo grave problema si estinse del tutto per mai più ritornare. E così che restituimmo una donna sana al marito e ai figli.

Le radiografie dei denti e le foto relative alle patologie vengono mostrate per alcuni pazienti di Price nel libro di Meinig "Root Canal Cover-Up":

p.97, Un paziente soffriva di problemi agli occhi e non poteva leggere se non intervallando periodi di riposo a letture molto brevi. Questo problema ormai persisteva da molti anni e le varie nuove prescrizioni dell'oculista non miglioravano la situazione. Dopo la rimozione delle infezioni dentali il paziente non ebbe più bisogno degli occhiali che aveva portato per 15 anni e letture anche molto lunghe non gli davano più alcun problema.

Molti pazienti del dottor Price che portavano occhiali ebbero miglioramenti tali dei loro occhi dopo l'estrazione di denti devitalizzati coinvolti che le prescrizioni per gli occhiali dovettero essere ridotte, o anche si poteva fare completamente a meno degli occhiali.

p.52, La coltura batterica derivante da un dente devitalizzato di un paziente con artrite, fu usata per esporre quattro conigli; in tutti e quattro i casi i conigli svilupparono reumatismo acuto, e in più due di essi ebbero problemi al fegato, una lesione alla cistifellea, una difficoltà intestinale e due svilupparono lesioni cerebrali.

p.52, Consideriamo ora un paziente con miosite (disturbo dei muscoli), nevrite e lombalgia: i tre conigli inoculati con la coltura batterica originata dal primo dente devitalizzato estratto svilupparono tutti e tre reumatismo, in più due svilupparono lesioni cardiache, una malattia polmonare, tutti e tre malattia epatica, un coinvolgimento della cistifellea, due coinvolgimento intestinale e due coinvolgimento renale.

Il paziente intanto era guarito con la rimozione del primo dente devitalizzato, ma ebbe un secondo dente devitalizzato estratto. Anche questo fu messo in coltura e inoculato in nuovi conigli. Questa volta nessuno degli animali sviluppò reumatismi, ma tre svilupparono una condizione acuta a carico del fegato e una lesione al cuore.

p.52, La coltura di un dente devitalizzato di un altro paziente con reumatismo acuto provocò nei 10 conigli inoculati i seguenti disturbi: problemi al cuore (in tre casi), problemi ai polmoni (in tre casi), problemi al fegato (in tre casi), problemi allo stomaco (in due casi), problemi ai reni (in quattro casi), reumatismo (in cinque casi), miosite (in

uno). Evidentemente i conigli potevano sviluppare ognuno più di un problema.

p.53, L'inoculazione di materiale batterico estratto da denti devitalizzati di pazienti con problemi agli occhi causava un'elevata percentuale di problemi agli occhi (ma non solo). Un paziente aveva esoftalmo (occhi protudenti) e accusava grave dolore per la rottura di vasi sanguigni. Dei 13 conigli inoculati con i batteri in coltura dal dente a lui estratto il 62% sviluppò coinvolgimento oculare, il 69% coinvolgimento intestinale e lesioni al tratto digerente, e numerose altre condizioni apparvero in modo sparso con lesioni a carico di altri tessuti.

p.53, un paziente che soffriva di grave diarrea e doveva andare al bagno ogni 15 minuti: tutti i quattro conigli svilupparono diarrea. In un altro caso di condizioni digestive acute, tre dei conigli inoculati del materiale batterico ricavato dal dente ebbero essenzialmente coinvolgimento dello stomaco e intestino, uno della cistifellea e fegato. Dopo di ciò fu effettuato un altro step e cioè il materiale prodotto dalla coltura batterica fu passato attraverso un microfiltro Berkefeld che rimuoveva i batteri ma non le tossine dei batteri. I conigli esposti solo alle tossine dei batteri soffrivano praticamente ugualmente: dei nove conigli trattati, il 44% svilupparono problemi intestinali, il 67% problemi al fegato, il 33% problemi al cuore.

p.77, pazienti con angina pectoris nel momento in cui veniva affrontato il problema dei denti infetti avevano una rapida guarigione dai loro dolori cardiaci e ritornavano ad avere una vita vigorosa di nuovo, attiva e in piena salute. Un tipico caso clinico è il seguente: una 23enne soffriva di grave coinvolgimento cardiaco acuto e reumatismo; i suoi genitori erano morti di malattie cardiache a 55 e 60 anni. Il problema cardiaco della giovane era così intenso che poteva a malapena camminare da una parte all'altra della stanza. Dopo l'estrazione dei denti devitalizzati infetti, guadagnò 7 chili e una salute perfetta che mantenne nel periodo di controllo di cinque anni durante il quale poté riprendere normalmente i suoi studi.

La miocardite è un'inflammazione delle pareti muscolari del cuore. I casi acuti sono idiopatici, non si sa a cosa attribuirli. Ebbene il dottor Price ottenne dei risultati così netti e costanti con l'estrazione dei denti devitalizzati da dire che nella maggior parte dei casi la causa era quella.

p.79, ad un caso di flebite con disturbi del tratto gastrointestinale, del fegato e della cistifellea: il coniglio esposto alla coltura prese dal dente devitalizzato estratto a questa donna soffrì di un disturbo acuto della cistifellea accompagnato da ulcere multiple e infezioni localizzate nelle pareti dei vasi sanguigni del coniglio. Il materiale batterico iniettato nell'orecchio di un altro coniglio causò il rigonfiamento dell'orecchio, che diventò fino a 20 volte più grosso dell'altro orecchio. La flebite dell'orecchio del coniglio era molto dolorosa.

p.122, maggior parte delle condizioni ai reni si sviluppano silenti e senza che per lungo tempo vengano diagnosticate come dimostra il caso di una donna 41enne con reumatismo e condizione cardiaca per la quale una valutazione di routine delle urine mostrò coinvolgimento renale. Il dente devitalizzato che le fu tolto fu coltivato in coltura per 24 ore e un centrimetro cubo della soluzione fu iniettata in vena ad un coniglio. Dopo 49 giorni il coniglio morì. L'autopsia mostrò l'ingrossamento dei reni e, al microscopio, necrosi dei tessuti e dilatazione dei tubuli glomerulari che produceva macroscopicamente delle cisti. La spossatezza, il reumatismo e la nefrite della donna erano scomparsi subito dopo la rimozione dei suoi due denti devitalizzati infetti, nel periodo di follow-up di tre anni la paziente fu in grado di fare lavori pesanti continuamente e non ebbe ricadute di sorta.

p.125, Il dottor Price ha osservato la relazione in un gran numero di donne tra problemi a utero o ghiandola ovarica e denti devitalizzati infetti.

p.126, Vari mesi prima dell'estrazione di tre denti devitalizzati un paziente aveva accusato un doloroso rigonfiamento dei testicoli, che si pensò essere correlati con un coinvolgimento reumatico. Sia il reumatismo che il dolore testicolare furono di molto alleviati dall'estrazione dei denti infetti. In test su 100 conigli inoculati con la coltura batterica di questi denti devitalizzati solo pochi di essi svilupparono un coinvolgimento testicolare, più comunemente altre ghiandole o tessuti diventavano coinvolti.

p.127, irritazioni della vescica furono da Price trovate essere frequentemente causate dalle infezioni dentali. In uno di questi casi un 65enne era così piagato da una cistite che per cinque anni non aveva potuto uscire di casa perché doveva urinare ogni 30 o 60 minuti e lo stress per questo era insopportabile. L'infezione stafilococcica di quest'uomo migliorò entro 24 dall'estrazione di due denti infetti (molari inferiori). Dopo due settimane doveva urinare solo ogni cinque ore.

#### commenti sul lavoro di Price

Ai tempi di Price fu Percy Howe il paladino di turno dell'ortodossia a sobbarcarsi il

carico di dover dimostrare che le infezioni focali di cui parlava Price costituivano un'idea sbagliata e da scartare. E come ci riuscì? Con un singolo esperimento pubblicato nel 1930 in cui Howe usava streptococchi presi dal cavo orale (di persone sane) che iniettati nei conigli non li facevano ammalare per niente.

Ok, ok... ci arrendiamo, lo studio di Howe dimostra l'innocuità dei normali batteri presenti nel cavo orale. Ma sono gli streptococchi che nel dente devitalizzato diventano sempre più piccoli, anaerobici e aggressivi (perché completamente al sicuro dal controllo ambientale), sono quelli che preoccupavano Price. Lo studio di Howe, piuttosto che smentire il lavoro di Price, sottolinea un lato del discorso, elaborato anche da un ricercatore dell'Univ di Oslo, Sunde il quale dimostrerà nel 2000 che **gli streptococchi presenti nell'osso cavo morto sono ormai i lontani parenti degli streptococchi "tranquilli" coltivati nel cavo orale dove il sistema immunitario, la saliva e l'ossigeno impediscono loro di degenerare in forme aggressive. Proprio per questo i denti devitalizzati sono bombe ad orologeria!**

Ancora oggi i dentisti che hanno sentito nominare Price sanno per certo che i suoi studi per qualche motivo non andavano bene. Price ha prodotto una casistica di successi clinici notevole, questa però è stata subito messa nel dimenticatoio come se la clinica oggi non fosse importante o scientifica. Price, Daunderer, Meinig, Huf, Herms, Huggins, Rosenau, così come tanti altri (Grossman, Kreger, Ratner, Hussar, Stockton, Stortebecker, etc.), sono arrivati a queste valutazioni grazie ad una grande determinazione e l'abitudine all'osservazione clinica, per cui si spiega anche perché gli altri non ci siano arrivati.

Affianco alle centinaia di remissioni cliniche ottenute, Price cercò di documentare con il miglior sforzo possibile della sua intelligenza e della scienza sperimentale il fenomeno che era coinvolto.

Dimenticati i successi clinici, l'argomentazione per cui i suoi studi sperimentali furono spostati nel cassetto ai suoi tempi è che quella teoria degli effetti a distanza (teoria delle infezioni focali) la scienza in quel momento non la accoglieva (Howe prese dei batteri e tentò di disprovarla!).

Oggi gli effetti a distanza di siti infetti sono un mattone della medicina (tutti noi sappiamo degli effetti a distanza di tonsille infette o anche di resti di tonsille che devono essere rioperati perché le colonie batteriche ivi residenti producono effetti a distanza), per cui se ci sono fenomeni di evoluzione batterica nel dente devitalizzato ciò non può più non essere preso sul serio.

Solo che mentre nel disegno sperimentale più comunemente usato da Price si stava dimostrando la focalità acuta (perché dimostrare la focalità cronica in quel momento non era la priorità), i pazienti stavano subendo ovviamente una focalità cronica a basse dosi. **Grazie alla capsula fibrosa che si sviluppa intorno al dente devitalizzato e il suo contenuto biotossico, ci allontaniamo dalle "situazioni di infezioni focali acute" e ci avviamo verso "l'infezione cronica a basse dosi di materiale batterico + focalità cronica del sito infiammato dalla presenza della capsula fibrosa".**

È stato detto del lavoro sperimentale di Price sui denti devitalizzati che non è mai stato replicato, informazione questa che è sbagliata.

I dottori H.D. Bumpus e J.G. Meisser [1939] pubblicarono sul Journal of Internal Medicine uno studio in cui essi recuperano streptococchi da infezioni dentali in pazienti con lesioni ai reni e quando espongono conigli ai ceppi batterici isolati ottenevano patologie a multipli organi, la più comune delle quali era ai reni.

Il dottor M.H. Fischer [1940] sui denti devitalizzati riportò osservazioni sia cliniche (guarigioni dopo l'estrazione) sia sperimentali che coinvolgevano un ampio spettro di malattie: polmonite, bronchite, asma, pleurite, infezione alla cistifellea, iper- e ipotiroidismo, infezioni agli occhi, herpes zoster, sclerosi multipla, senilità, faringite, gastrite, colite, dermatite, etc.

Il dottor R.L. Hayden [1956] riprodusse anch'egli questi esperimenti ed ottenne lesioni ai reni nel 40% di 416 animali esposti a infezioni di denti devitalizzati da sei pazienti con lesioni ai reni.

Il dottor H. Lodenkamper [1971] ha mostrato che dall'interno della dentina di denti devitalizzati estratti escono batteri patogeni, anche quando il dente venga messo in una soluzione sterile.

Il dottor H.A. Huggins [2001] ha replicato parte del lavoro sperimentale di Price, ma su maialini di guinea invece che su conigli, e ha ottenuto gli stessi risultati.

Chi ha veramente intenzione di dare una smentita seria sull'argomento deve fare un semplice esperimento: mettere a coltura i denti devitalizzati e vedere cosa ne esce. Non ci sono scuse: oggi all'università viene insegnato agli studenti che la comprova che un dente sia infetto la si ottiene mettendolo a coltura e osservando i ceppi di batteri che appaiono. Questo è esattamente il metodo principale usato da Price e gli altri ricercatori sopra citati.

I denti devitalizzati non sarebbero una preoccupazione solo se non esistessero le seguenti realtà:

1. gli effetti a distanza di focolai infettivi sono pienamente dimostrati oggi;
2. anche i denti devitalizzati apparentemente perfetti e sigillati hanno tutti un notevole carico bio-tossico, come dimostrato dal prof. Jerry Bouquot (patologo, direttore al Maxillofacial Center per Diagnostics e Research di Morgantown, West Virginia) che negli ultimi anni ne ha analizzato migliaia;

3. la letteratura medica (disponibile presso di me o presso [www.ncbi.nlm.nih.gov/entrez/query.fcgi?db=PubMed](http://www.ncbi.nlm.nih.gov/entrez/query.fcgi?db=PubMed)) che dimostra gli effetti nocivi di osteiti e cavitazioni si è decisamente rimpinguata recentemente: Shklar G [1976], Socransky SS [1976], Ratner EJ [1976 e 1979], Roberts AM [1979], Shaber EP [1980], Mathis BJ [1981], Tomeo C [1981], Bouquot JE [1982], Wang M [1982], Demerath RR [1982], Grecko VE [1984], Roberts AM [1984], Fromm GH [1984], Devor M [1984], Ratner EJ [1986], Wannfors K [1989], Raskin NH [1988], Dalessio DJ [1991], Bouquot JE [1992], Kirch W [1992], Ono K [1992], McMahan [1992 e 1994], Bamberger DM [1993], Montonen M [1993], Shankland WE [1993], Crim JR [1994], Laughlin RT [1995], Mader JT [1996], Godfrey ME [1997], Swei Y [1997], Aitasalo K [1998], Karol EA [1999], DeNucci DJ [2000], DuPont JD [2000], Fristad I [2000], Sunde PT [2000], Brook I [2003].

4. le osservazioni cliniche sono imponenti (decine di migliaia di pazienti trattati e guariti: Price, Daunderer, Bouquot, Kreger, ..).

#### le comunicazioni dirette delle osteiti attraverso il sistema cranio-vertebrale

Ho la buona fortuna di avere nella mia biblioteca personale degli scritti in inglese del prof. dr. Patrick Stortebecker (da cui la Stortebecker Foundation in Svezia). In estrema sintesi, egli dice che il sistema venoso cranio-vertebrale offre una comunicazione diretta tra denti e alveolo da una parte e cervello e cavità craniale dall'altra parte (principio della distanza minima) e ancora con buona parte del resto dell'organismo.

Iniettando una soluzione con mezzo di contrasto nella camera pulpare radicolare di un canino 13 (arcata inferiore sinistra) si osservava la sua diffusione nel sistema craniale venoso; iniettando lo stesso mezzo di contrasto radiologico nella mandibola, anche qui si verificava alla radiografia la diffusione nel sistema venoso craniale.

La diffusione di tossine batteriche da radici dentali e osso mandibolare ai nervi del trigemino è stata particolarmente ben documentata [Furstman 1975, Arvidsson 1975, Gobel 1981]. Questi studi furono ripetuti tra il 1954 e il 1982 da vari ricercatori, tra cui il radiologo e chirurgo maxillo-facciale Sune Ericson, il radiologo John Molin e il chirurgo Birger Nenzen. Telegina dal 1966 al 1971 ha effettuato studi che confermavano ciò al Polenov Institute di Neurochirurgia di Leningrado, così come Batson [1940, 1942 e 1957] e Anderson [1951]. La maggior parte degli studi furono fatti su animali vivi o su

cadaveri umani, ma Schobingen [1957] effettuò uno studio di diffusione anche su malati oncologici.

Perché la Natura ci ha lasciato questo sistema venoso continuo cranio-vertebrale, apparentemente così insidioso? Lo studioso svedese spiega che colpi alla testa, traumi fisici e anche pianti, rabbia o sforzi fisici intensi inducono tremendi cambiamenti repentini di pressione tali che se non ci fosse stato questo sistema venoso aperto, senza valvole, le nostre vite sarebbero state a rischio in ogni momento. L'esempio che Stortebecker porta è quello di un campione della corsa: quando al massimo della velocità l'atleta forza la sua testa in avanti e con violenza irrigidisce la sua muscolatura del collo, comprimendo le vene giugulari, la sola via di uscita per l'enorme quantità di sangue dalla calotta cranica sono le "valvole di sfogo" costituite dal sistema venoso cranio-vertebrale.

Il risvolto della medaglia è che questo sistema venoso cranio-vertebrale presenta percorsi immediatamente accessibili dalle mandibole e dalle radici dentali per un eventuale trasporto di tossine originate da insediamenti infettivi.

la trattazione di Stortebecker ci conduce alla domanda: "ma queste tossine nel sistema craniale che fine faranno?".

instabilità emotiva, fino a disturbi del comportamento

Daunderer sottolinea l'instabilità emotiva che i foci dentali causano: "Le tossine dentali come l'amalgama **fanno sviluppare dei foci purulenti nella mandibola che irritano i nervi craniali e di conseguenza, portano ad un'irritazione organica che è alla base di disturbi emotivi.** I sintomi psicosomatici si curano solo rimuovendo il pus ("somatica") sotto il dente, poi l'irritazione del nervo ("psico") scomparirà. Se le cause organiche di questi disturbi psicologici sono ignorate per un lungo periodo di tempo o se si tenta di intervenire solo con la psicoterapia, si scivola verso un danno organico irreversibile, a volte il cancro. Un giorno l'intero edificio che è la psichiatria dovrà essere costruito di nuovo, si vedrà che la storia inizia quando si va dal dentista, tutto quello che va monitorato è cosa passa dalle sue mani alla bocca del paziente e in che locazione. Se il dentista metterà amalgama nei denti dell'arcata superiore, allora appariranno disturbi psicologici; se la metterà in quelli inferiori, avremo danni immunologici, artriti reumatoidi, etc".

Una citazione da "Dental infections and Degenerative Diseases", volume II ci presenta un paziente di nove anni di età, la cui madre riferiva a Price: -Non può giocare con gli altri bambini senza dare schiaffi in faccia o produrre altri imperdonabili attacchi e senza provocazione. Fa questo anche con me e con il padre. Poiché per il momento non lo possiamo riportare a scuola (la maestra ha minacciato di lasciare la scuola se lui torna in quelle condizioni), ho pensato di approfittare per sistemare i suoi denti -.

"Caso n.458: Il ragazzo aveva tutti i sintomi di iper-attività muscolare e nervosa, con una esagerazione della fase irritabilità. All'esame risultava aver perso la sua capacità di coordinazione, era impossibile per lui sedere dritto, aveva, di quanto in quanto in continuazione, contrazioni involontarie e movimenti a scatti e, come fanno questi pazienti, faceva tentativi di rendere una contrazione muscolare involontaria in una

volontaria. Accadeva cioè che nelle ginocchia si originasse un sobbalzo involontario e allora, per evitare l'imbarazzo, trasformava quello in un calcio. e lo stesso accadeva riguardo al suo uso delle mani e braccia. Se aveva qualcosa nelle sue mani quando il movimento involontario si verificava, egli lasciava l'oggetto volare in aria in modo che il movimento apparisse come una sua intenzione.

Spiegammo alla madre che suo figlio non era affatto un cattivo ragazzo, che aveva un'infezione della corteccia del cervello, che probabilmente derivava in gran parte da denti da latte divenuti pulpatici; e che quando l'infezione fosse stata rimossa ci aspettavamo che sarebbe tornato normale. Con grande difficoltà, come potete immaginarvi, riuscimmo a rimuovere i denti da latte coinvolti, che risultarono avere molta polpa infetta. Ne facemmo delle colture da inoculare a conigli, e in molti animali fu prodotto un coinvolgimento acuto del sistema nervoso centrale; in particolare quattro conigli di questa serie, erano così notevolmente disturbati al livello del sistema nervoso centrale, che non appena si agitavano un poco poco in più del normale cadevano letteralmente da un fianco. La biopsia della corteccia del cervello di uno di questi conigli mostrò multiple zone petecchiali di sanguinamento a spilli e zone di emorragie diplococciche, che portavano ad irritabilità e impetuosità, persino violenza, insomma un modello animale di questa sindrome. Le condizioni del ragazzo migliorarono dopo l'estrazione di questi denti, ritornò alla normalità molto rapidamente. Due settimane dopo era tornato a scuola e si comportava come un alunno normale e nel periodo di osservazione di cinque anni non ha avuto ricadute”.

Da notare l'attinenza con una pagina della medicina che ormai è passata agli atti: qualche tempo fa iniziarono ad essere effettuate tonsillectomie perché l'infezione della ghiandola stava causando malattia, ma per qualche decennio ancora non ci si rese conto che spesso, quando la chirurgia non era completa, si lasciavano pezzi infetti di tonsille (per cui la situazione non solo non migliorava, ma peggiorava: lo scrigno di infezioni era più attivo che mai). Quando questi pazienti ritornavano dal medico dicendo che la rimozione delle tonsille non aveva funzionato i medici accantonavano l'argomento tonsille infette e cercavano altre spiegazioni. Molti di questi pazienti, sia in base ai sintomi nervosi sia in base alla molteplicità dei sintomi, furono etichettati come nevrotici e vennero loro dati farmaci per disturbi mentali.

Anche Huggins spiega il rapporto dei focus dentali e l'instabilità emotiva: “Dopo aver raccolto dai pazienti cui si bonificavano le focalità dentali le stesse storie centinaia di volte, non posso non cercare di menzionare un aspetto ricorrente, anche se non so da dove iniziare per descriverlo. Il cambiamento in questione è l'instabilità emotiva. Un gruppo particolarmente numeroso è di quelli che mi dicono che prima avevano “flashback” ricorrenti, di spaventose esperienze risalenti a quando erano bambini piccoli. Altri pazienti ancora ottengono con la rimozione dei denti focali una drammatica riduzione dell'ansia, depressione o irritabilità, nell'arco di 24 -48 ore”.

Il libero flusso di tossine entro questo sistema venoso cranio-vertebrale ha implicazioni

notevoli per l'eziologia di diverse patologie del sistema nervoso, dice Stortebecker, fino alla schizofrenia.

mal di testa

mal di testa di vario tipo possono secondo Stortebecker essere il risultato della diffusione di ogni tipo di composto tossico che si insedia in un dente, amalgama inclusa, ma soprattutto infezioni dentali e osteiti (vedi la testimonianza di Ray pag.8 di questo manoscritto).

tiroide

analogamente, una diffusione di tossine batteriche da focolai infettivi nella mandibola e radici dentali deve essere presa in considerazione in casi di tiroidite e cancro alla tiroide, come evidenziato dalla diffusione verso la parte anteriore del collo e nella regione della tiroide e da studi clinici dello stesso Stortebecker.

sclerosi multipla

una delle prime e più importanti domande sulla sclerosi multipla per chi indaga sulla sua eziologia dovrebbe essere: "Come mai queste placche disseminate dal cervello fino al midollo spinale hanno tutte la caratteristica di essere localizzate intorno ad una vena?". Non è possibile che la noxa patogena provenga da qualche sito che si affaccia su questo enorme bacino, per es. le radici dentali, i denti infetti e le osteiti peri-apicali e ossee?

E così via prosegue per pagine la dissertazione di Stortebecker soffermandosi su questa o quella malattia in siti che attingono allo stesso circuito di rifornimento sanguigno del sistema venoso cranio-vertebrale.

dente infetto e implantologia post-estrattiva: TESCHIO NERO, altro che amalgama.

**Il mettere perni su siti in cui è stato appena estratto un dente infetto è una cosa infernale, ma così tanto che se esiste l'inferno questa è la procedura numero uno**

**che sicuramente adottano anche là.**

Il fenomeno esiste (neanche troppo sommerso) anche in questo mondo ed è una delle pagine più brutte che l'odontoiatria fatta male possa scrivere nella storia delle persone.

Mi scrive una paziente che si era raccomandata con il dentista perché già era messa male: "Alla prima seduta mi ha tolto due denti, gli unici senza amalgame ma che facevano pus e senza curare nulla mi ha immediatamente inserito due viti".

Delle cose che vi possono fare invecchiare in fretta, questa è la più infernale di tutte.

## Conclusioni

Se mai avrete l'occasione di parlare con me sui denti devitalizzati e mi chiederete un mio parere sul vostro caso io subito vi pregherò di segnarvi queste tre valutazioni come base di ogni riflessione:

1. I denti devitalizzati sono un grosso punto interrogativo.

L'importante è saperlo. Quando una persona ad un certo punto della sua vita riceve una tegola in testa (compare un problema di salute, grave o irrisolvibile) andrà subito dal dentista che senza indugio gli bonifica la bocca da questi pericoli.

La frase "quel che è perso è perso" (riferita ai denti devitalizzati che vanno estratti) la sentirà da me senza dubbio il paziente con malattia cronica, riferendosi all'impossibilità e all'assurdità di salvare uno di questi denti marci: c'è un punto di non ritorno, a partire dal quale malato diventa ostaggio della focalità di denti devitalizzati.

2. L'irrorazione all'osso che nutre i denti ad un certo punto collassa e infezioni e tossine trovano il loro sito di accumulo ideale. Con l'estrazione dei denti e il drenaggio della mandibola i medici Babilonesi nel 2000 a.C. curavano i loro pazienti; vedete quanto ancora più opportuna sarebbe idealmente oggi questa cosa, visto che da 100 anni la

“terapia” della devitalizzazione è epidemica e le dimensioni del fenomeno sotterraneo di denti e ossi degenerati che producono infezioni focali si è gonfiato.

Sono d'accordo che è una forma di disintossicazione notevole, ciò nonostante la cura Dauderer, che per esempio toglie tutti i denti di un'arcata a scopo disintossicazione, io (avendo subito intossicazioni “normali”) spero di posticiparla nel mio caso intorno ai 65 anni di età, forse prima, vedremo; di certo però molti pazienti tedeschi che erano ad un vicolo cieco, particolarmente con sindrome da stanchezza cronica, hanno trovato la loro migliore disintossicazione seguendo la strada Dauderer dell'estrazione totale.

Lo scritto di Dauderer è disponibile presso <http://www.merkabaweb.net/dauderer.doc> riassunto con le parole dell'inimitabile tedesco suonerebbe così: “Una cura certa è possibile solo attraverso la rimozione completa e l'uso di dentiere”.

### 3. I denti vivi sono molto diversi dai denti morti (devitalizzati).

L'idea che ho dei denti devitalizzati dopo una quindicina di anni di loro permanenza nella bocca è di “marciume”. Fate un radiografia di un dente marcio e risulterà “impeccabile”; per questo l'idea che i dentisti si sono fatti dei denti devitalizzati è di terapie impeccabili.

Roberto Z. mi invia una foto di un dente devitalizzato appena estratto (era risultato patogeno al Vega test): “Dopo aver tenuto immerso il dente per più di 24 ore in ipoclorito di sodio, dopo poche ore inizia ad emanare un forte odore di marcio!”. E aggiunge: “..e mi domando come sia possibile che ben due dentisti mi avevano detto che potevo tenere una "cosa" simile!”

Quando si tratta di estrarre un dente infetto è il paziente che deve sapere e decidere. A nulla valgono le frasi: “Tu che faresti al posto mio?”.

Lo scopo delle tre considerazioni generiche ora enunciate è di accompagnarvi nel percorso decisionale vostro. Non so se questi tre punti possono essere interpretati come un intimorimento bello e buono, però se vi sto dicendo che c'è una valutazione da fare ciò significa che la posizione estrema non vale per tutti e in ogni caso.

C'è anche un quarto punto, che riguarda una situazione in particolare:

4. Quando un dentista toglie una capsula ad un dente e si sente un marciume dentro, non permettetegli di rifare la cura canalare! Toglietelo quel dente (con il giusto protocollo). Quello che doveva durare la cura canalare è durata. Da lì in poi non riuscirete a

sterilizzare la dentina e canalicoli secondari (orizzontali) neanche se portaste il dente a 400°C per due ore (esperimento di Price).

Il dentista indottrinato (purtroppo) sicuramente si infilerà in un vicolo cieco (e non riesco a vedere come “mummificare il non-mummificabile” non porterà alla fine a malattia cronica). La decisione è vostra: non lasciatelo sbagliare.

### altri esempi

Focus dentali e tumori al seno:

Una paziente, ben informatasi sul protocollo di rimozione protetta, va da un dentista che in effetti le dà il massimo di garanzie sul suo impegno: disincastonatura, maschera, clean-up, etc. Il dentista però non è abituato a pensare che una radice devitalizzata che non fa ascesso e appaia normale alla radiografia può dare problemi al sistema di regolazione. Durante la bonifica il dentista rifà varie cure canalari e cerca di recuperare un dente devitalizzato particolarmente mal messo. Quest'ultimo nel giro di un anno fa un ascesso e deve essere estratto (con tutta la protesi fissa che nel frattempo ci era stata messa sopra). Quando sento questa storia è perché la donna ha avuto un tumore maligno al seno.

Scrive Miclavez: “La mammella contrae relazioni col 4° e 5° inferiori e col 6° e 7° superiori. Questa correlazione si spiega per mezzo del decorso del meridiano dello stomaco. Questo, infatti, attraversa ed alimenta energeticamente la mammella. Un focus odontogeno può indurre, omolateralmente, l'insorgenza di noduli mammari. Per i noduli di vecchia data è necessario il trattamento odontogeno per evitare la degenerazione maligna, quando si aggiungano altri stimoli patogeni”.

La paziente all'inizio era particolarmente intossicata da amalgama e nonostante una dieta ferrea aveva faticato per tutto il periodo di bonifica dell'amalgama. Se avesse avuto allora le informazioni sui focus dentali avrebbe subito sospettato il coinvolgimento dei vari denti devitalizzati e dell'osso infetto e avrebbe adottato una bonifica migliore e radicale.

Questo è il secondo caso di tumore al seno (vedi a pag.18) che incontro mentre cerco di informare chi, con problemi di salute, ha ancora denti devitalizzati.

Huggins [1999] anch'egli descrive questa correlazione:

Una donna un paio di anni prima aveva avuto un tumore al seno trattato con chirurgia e radiazioni. Era stata un'esperienza particolarmente sgradevole per cui quando iniziò un dolore all'altro seno non molto tempo dopo, non lo disse al suo medico per non essere mandata all'ospedale, ma si rivolse ad Huggins per la bonifica dei campi di disturbo della bocca.. Un dente fu estratto e si scoprì alla radice una grossa sacca di infezione che era risultata assolutamente invisibile ai raggi X. Non c'era stato nemmeno fastidio o dolore al dente. Due minuti dall'estrazione del dente il dolore al seno era scomparso! Nei due anni di follow-up ancora non c'erano state ricadute di dolore al seno.

Due casi di tumore vengono presentati da Miclavez [1998]:

Giovanna D., carcinoma non Hodgkin, risentimento linfonodale al collo sinistro. Le furono dati 3 mesi di vita. Estratti il 26 ed il 36 già alla prima seduta, vista la gravità e urgenza. Con un collega venne seguita la parte medica con supporto disintossicante e nutrizionale. Dopo 6 mesi la paziente è ritornata ingrassata e vispa. Migliorati i sintomi, biopsia negativa, ma linfonodi ancora gonfi. Rimanevano tre denti sospetti: il 24, il 27 e il 37. Alla domanda: "Che articolazione fa male?", Giovanna fece vedere il ginocchio sinistro, menisco interno, che da 10 anni le impediva di salire bene le scale. Test dell'anestesia neurale con procaina: zona apicale 27, nessun risultato; zona apicale 37, nessun risultato; zona apicale 24, Giovanna saliva le scale ridendo, senza dolore. Tolto il 24, che pur era parzialmente vitale, il ginocchio non le fece mai più male.

Giuseppe I.: un simpatico signore di 86 anni, papà di un mio amico, che da una settimana non evacuava più le feci. Portato d'urgenza in ospedale, fu diagnosticato un tumore ostruente del retto, terminale. Venne prenotato per l'intervento chirurgico urgente. Il figlio disperato mi chiese di fare qualcosa. Alla visita intraorale, le gengive erano rigonfie ed infiammate. Alla lastra panoramica, grossi granulomi in zona molare, quindi intestino, stavano bloccando il reflusso linfatico intestinale. Tolti con grande fatica subito i denti, fra le lamentele del povero signor Giuseppe, che non capiva perché lo stavamo torturando. Iniziato il semi digiuno ed una serie di clisteri con olio e con tubicino sottilissimo, il signor Giuseppe al terzo giorno finalmente andò in bagno. Dopo 2 mesi dovette tornare in ospedale (lo portarono in un altro per evitare di trovare i chirurghi che lo volevano operare), per una ritenzione di urina, in quanto aveva la prostata ingrossata. Lì gli fecero anche un clisma, che risultò negativo; dunque del tumore niente più traccia: si era riassorbito.

Un pensiero anche a pazienti con cisti e fibromi uterini: bonificate la bocca dai cadaveri. Weiger [1995] mostra che i batteri sviluppatasi nei denti devitalizzati erano stati in grado di produrre cisti a distanza.

Stortebecker riporta casi di tumori alla tiroide e gliomi e mostra come siano correlati alle

tossine batteriche che si nascondono nei denti:

Stortebecker P., "Microorganisms and chronic infections as a cause of cancer", Stockholm: Natur och Kultur 1978, pp264, ISBN 91-27-00904-1;

Stortebecker P., "Chronic dental infections in etiology of glioblastomas", abstr 8<sup>th</sup> Int. Congr. Neuropathology, Washington DC, sett. 1978, Journal Neuropath. Exp. Neurol. 1978, 37(5): 695

Stortebecker P., "Metastatic tumors of the brain from a neurosurgical point of view. A follow-up study of 158 cases", J. Neurosurg 1954, 11: 84-111

I seguenti libri possono essere ordinati dalla Stortebecker Foundation for Research,

Akerbyvagen 282  
S 18335 Taby/ Stockholm  
SWEDEN:

Stortebecker P., "Toll versus prevention of unnecessary diseases", Stockholm: Stortebecker Foundation for Research, 1980, pp.99, ISBN: 91-86034-00-6

Stortebecker P., "How to prevent cancer of stomach and colon. Small microbes are big producers of carcinogens", Stockholm: Stortebecker Foundation for Research, 1981, pp.72, ISBN: 91-86034-01-4

Stortebecker P., "Dental infections as a cause of Nervous disorders. Epilpsy – Schizophrenia – Multiple Sclerosis – Brain Cancer. Additional notes on Myasthenia gravis – High blood pressure", Stockholm: Stortebecker Foundation for Research, 1982; pp235, ISBN 91-86034-03-0)

Stortebecker P., "Mercury poisoning from dental amalgam. A hazard to human brain", Stockholm: Stortebecker Foundation for Research, 1986; pp235, ISBN 0-941011-01-1

Stortebecker è anche autore dei seguenti articoli:

Stortebecker P., "Dental infectious foci and disease of nervous system. Spread of microorganisms and their products from dental infectious foci along direct cranial

venous pathways eliciting a toxic-infectious encephalopathy”, Acta Psych Neurol. Scand, 1961; 36: suppl 157, pp.62

Stortebecker P., “The cranial venous system filled from the pulp of a tooth”, Proceed 3rd Int. Congr. Neurological Surgery, Copenhagen, Aug 1965, p.635-636

Stortebecker P., “Dental significance of pathways for dissemination from infectious foci”, J. Canad Dent. Assoc. 1967, 33: 301-311

Stortebecker P., “Motor Neuron Disorder. Deficiency of arterial blood supply to spinal cord and brain stem”, Stockholm: Stortebecker Foundation for Research, 1983, pp.166

Per chi legge l'inglese consiglio caldamente l'acquisto, presso la Pottenger Foundation ( [www. price-pottenger. org](http://www.price-pottenger.org) ), dei seguenti libri

di Weston Price, “Dental Infections and Degenerative Diseases”, Vol 1 & 2, 1174 pagine;

di Weston Price, “Dental Infections Oral and Systemic”, 703 pagine;

di George Meinig: “Root Canal Cover-Up”, 225 pagine.

Mi permetto di consigliare un altro libro acquistabile presso la Pottenger Foundation:

di Weston Price, “Nutrition and physical degeneration”, 450 pagine

Ve lo spiego: Il discorso dell'alimentazione “moderna”, evidentemente uno stressore e fattore di vulnerabilità osservato nella pratica clinica, attirò così tanto l'attenzione di Price che egli, ritenendosi soddisfatto delle osservazioni cliniche, sperimentali e in vitro prodotte dal 1900 al 1925 sui denti devitalizzati, e date istruzioni ai suoi collaboratori su come continuare a raccogliere dati, si avviò ad aprire un altro capitolo di ricerca decennale senza precedenti. Confrontando gli indigeni ancora isolati che si reggevano su alimentazioni primitive e gli indigeni civilizzati che avevano introdotto da qualche decennio l'alimentazione “civilizzata”, cioè ricca di farine, di zuccheri, di latte pastorizzato e derivati, svuotata del suo fulcro di alimenti della terra freschi e non cotti, egli dimostrerà che i cambiamenti di alimentazione in corso in varie zone del pianeta determinavano una variazione nella suscettibilità a malattie cronic-degenerative.

Appartenendo ad una ricca famiglia, insieme alla moglie, iniziò un viaggio intorno al mondo che durò sedici anni: raggiunse gli angoli più remoti, dove avesse potuto entrare

in contatto con civiltà primitive (montanari isolati delle Ande o della Svizzera, pescatori di origine celtica, esquimesi, inuiti, maori della Nuova Zelanda, pescatori delle isole dei Mari del Sud, tribù africane allevatrici di bestiame, i masai, i dinka, i bantu, indigeni dell'Amazzonia). Tutti i dati da lui raccolti, insieme a 18.000 fotografie, sono presentati nel libro "Nutrition and physical degeneration".

Numerosi famosi dottori nutrizionisti hanno fatto risalire la loro eredità a Weston Price e al suo lavoro. Tutti tessono le lodi di questo dentista geniale, denominato il "Darwin della scienza nutrizionale". L'antropologo nutrizionale Leon Abrams, professore emerito all'University della Georgia ed autore di oltre 200 articoli scientifici e di 8 libri, parla di Price come di un gigante, in anticipo in quanto a metodologie rispetto alla sua epoca e alle successive.

## PARTE 2

### Il paziente olistico

Tutti quelli che chiedono un approccio olistico serio dal dentista alzino la mano. Ma il dentista, ogni volta che è messo alle corde e deve dare una risposta pratica alle esigenze del paziente, può dare poco di davvero olistico. E' arrivato il nostro turno. Rendiamoci conto delle NOSTRE possibilità di pazienti odontoiatrici olistici.

L'alimentazione. **Un interessante fenomeno è stato dimostrato dalla scienza, e cioè che il flusso di fluido nutriente che dalla polpa e dalla camera polpare si dirige in tutte le direzioni nella dentina** fino ai canalicoli che pure sono presenti nella parete più esterna del dente, il cemento, **viene risucchiato all'indietro (cioè peggiora l'apporto nutriente al dente) quando uno consuma zucchero bianco.** La pubblicità in televisione direbbe che quando avete consumato zucchero dovete usare il dentifricio perché lo zucchero attacca dall'esterno il dente e favorisce la carie, ma il fatto è che questo fenomeno degenerativo della nutrizione della dentina avviene dall'interno e anche se solo lo zucchero è stato immesso per intubazione direttamente nello stomaco (senza passare per la bocca). Ve ne parlano gli studi del Dr Ralph R. Steinman, della Loma

Linda University Dental School, che sono stati confermati più volte in seguito da altri ricercatori.

---

---

### **1. Non devitalizzare**

la dentina inizia a farvi male, per quanto olistico vuole essere il dentista alla fine dovrà devitalizzarlo quel dente, non può certo estrarlo. Arriva il turno del paziente olistico; cioè voi che recuperate quel dente. Applicate i principi di igiene naturale nell'alimentazione fino a quando il dolore passa e il sintomo del dente guarisce.

E' mia esperienza che un dente che fa male non si deve per forza devitalizzare, potrebbe risolversi con un paio di giorni di digiuno proseguiti con alimentazione di centrifughe di ortaggi fino alla normalizzazione del dente.

---

Anche iniezioni di procaina possono dare un contributo importante nel tentativo di salvare un dente.

---

Numerosi autori di Igiene Naturale, Shelton in prima fila che ha scritto "Salvate i vostri denti", mostrano le loro osservazioni secondo cui gli ascessi e i granulomi di denti sani possono essere rimediati con il digiuno.

Daniele Bricchi, l'igienista di Piacenza di cui abbiamo detto già prima, mi dice che un amico da lui consigliato ha guarito completamente un dente con ascesso senza antibiotico, ma con una settimana di digiuno.

Lui stesso, Daniele, è sempre stato suscettibile sul discorso dei denti, ogni volta che gli si presenta un mal di denti o un ascesso egli lo affronta armato di igienismo: un paio di giorni di digiuno, ma a volte è necessario anche meno, un paio di giorni senza cereali, o se un impegno maggiore è richiesto di alimentazione cruda. Ovviamente quando andava dal dentista questi gli diceva che si doveva devitalizzare questo o quel dente sano coinvolto, ma lui ha sempre pensato tra sé e sé che la lancetta del suo termometro (i denti) era sul rosso e che l'organismo in quel momento gli stava dicendo che bisognava fermarsi, migliorare la salute intestinale e produrre sangue più pulito. E non ha mai dovuto devitalizzare nessuno dei denti sani da quando pratica l'igienismo.

Qualcosa del genere me l'ha detta anche Barile: "Ogni volta che un paziente ha problematiche relative alla bocca o ai denti, ho notato che c'era puntualmente uno stato di salute intestinale da migliorare". Mi dovete scusare se cito sempre Barile, ma con lui

da quattro anni ormai facciamo a Milano corsi SIMF per dentisti sulla rimozione protetta dell'amalgama e dunque ci vediamo spesso.

E' vero molti dentisti hanno la devitalizzazione facile. Quante volte si fa una carie, poi si torna dal dentista per problemi di sensibilità e alla fine ci ritiriamo a casa con un dente devitalizzato in più? State attenti alle frasi "fa più male del solito?", rispondete sempre no, e in ogni caso cercate nell'igiene naturale strade alternative per far passare il dolore.

Ho citato l'uso della procaina per cercare di salvare un dente, ma ora vi faccio un esempio dell'uso del veleno d'api.

testimonianza mia personale:

Una volta un premolare con cavità ridotta a una grotta e con la radice scoperta iniziò a farmi male, un dolore atroce e continuo. Non rimaneva altro che andare dal dentista. Io cosa feci? Ho familiarità con l'apipuntura e con il fatto che punture d'api sul mento hanno favorito l'irrorazione di denti sani e dunque la loro ripresa. Sono andato da mio cugino apicoltore e abbiamo iniziato una serie di sedute di punture d'api sul viso (la parte sinistra del mento) e il dolore se ne è andato e il dente è guarito (a distanza di 5 anni il dente è sempre vitale e sano). L'alternativa olistica toccava al paziente e non al dentista.

L'osso delle mascelle, essendo soggiogato alla degenerazione fisica generale e allo stress delle terapie dentali velenose, alla fine diventa un sito di grande vulnerabilità alle infezioni, essendo i vasi sanguigni sempre più bloccati. Questo invecchiamento dell'osso precede l'invecchiamento del resto del corpo.

Il dottor Richard Hansen, autore di "Root canals, cavitations and bone diseases", spiega che anche dopo aver estratto i denti devitalizzati **l'osso può non guarire mai correttamente dal suo stato necrotico e infetto** e continuare a richiedere chirurgia correttiva per rimuovere le cavitazioni che si formano. Per cui egli invita a prendere tutte le misure necessarie perché l'organismo possa prendersi cura di un osso così martoriato, migliorare il sistema linfatico, migliorare la circolazione e l'afflusso sanguigno all'osso.

E che cosa c'è di meglio, dico io allora, del veleno d'api per migliorare l'afflusso sanguigno all'osso e aiutarlo a rigenerarsi e ringiovanire?

---

---

## 2. Salvare una carie

Appare una carie sui vostri denti; il dentista per quanto può essere olistico la deve

otturare quella carie. Arriva il turno del paziente olistico; cioè voi che fate guarire la carie.

E' mia esperienza che una carie dentale può guarire: con l'assunzione per due mesi di cloruro di magnesio (3 grammi al giorno) + esclusione di zuccheri, formaggi e glutine (vedi studio di ritrazione del nutrimento dentinale a seconda dello stato di salute intestinale, Loma Linda University Dental School).

---

---

La mia testimonianza di come due carie piccole mie sono guarite solo iniziando ad usare il cloruro di magnesio (3 grammi al giorno) l'ho riportata nel mio libro "Magnesio", in cui si spiega che la carie è una conseguenza della carenza di magnesio.

Il magnesio. I ricercatori che creano cavie con carenze di magnesio osservano anche loro che i denti non calcificano normalmente, c'è elevata suscettibilità alla carie fino a quando non si reintroducono di nuovo i normali livelli di magnesio [Stein 1960]. Sono disponibili anche studi sull'uomo che confermano ciò: in un gruppo di 200 pazienti seguiti per anni dopo una prolungata somministrazione giornaliera di magnesio fosfato si notò una percentuale straordinariamente bassa di carie, e si osservò un altro vantaggio rispetto al gruppo di controllo non trattato con magnesio: il contenuto di magnesio nel dente si era raddoppiato, dando luogo ad una stabilizzazione della struttura calcica.

Lo stesso discorso vale per le ossa, la supplementazione con magnesio aumenta notevolmente il livello di mineralizzazione ossea [Ditmar 1989]: è il livello di magnesio che determina la resistenza alla demineralizzazione; l'osteoporosi è un sintomo di carenza di magnesio. E' il magnesio, in quanto necessario al corretto funzionamento degli enzimi transglutaminasi delle ossa, a garantire la fissazione del calcio nel dente e nelle ossa. Oggi sappiamo che l'attivazione patologica delle transglutaminasi (con conseguenza sia di demineralizzazione sia di calcificazioni non appropriate) avviene quando, avendo ridotto i propri livelli di magnesio, questi enzimi (che regolano il grado di mineralizzazione) sono più suscettibili ai sovraccarichi metabolici e tossici. Per anni è stata segnalata la capacità del magnesio di correggere addirittura le calcificazioni patologiche, e il suo ruolo determinante nella fissazione del calcio nelle ossee non è più un mistero per chi abbia letto la letteratura medica prodotta negli ultimi 5 anni.

Un'ultima informazione: man mano che si sale nel grado di importanza della masticazione da una specie all'altra aumenta anche il contenuto di magnesio che i denti contengono, il massimo lo fanno registrare con il 5% di magnesio fosfato i denti di predatori carnivori destinati a fare da tritaossa. E nell'uomo? Si passa dall'1% di magnesio fosfato nelle ossa umane all'1.5% di magnesio fosfato nei denti umani, a sottolineare che i secondi hanno bisogno di più supporto contro fenomeni avversi a carico della dentina. Bisogna fare una precisazione sull'1% nelle ossa: si passa dallo 0.62% di magnesio fosfato nelle persone con osteoporosi all'1.26% di magnesio fosfato nelle persone sane!

---

---

### **3. La prevenzione della sensibilità dentinale in denti da cui si toglie l'amalgama**

quando l'amalgama viene tolta e sostituita con otturazione in composito non è infrequente che la dentina si risvegli proprio per la rimozione dell'amalgama, e inizi a dar fastidio il dente. Il dentista e il paziente attenti possono prevenire tutto ciò: il dentista mettendo una goccia di procaina nella cavità dentale prima di fare l'otturazione in composito (è noto il giovamento e resettaggio della fibra nervosa dentinale con la procaina), il paziente prendendo per almeno un mese magnesio, visto che la sua carenza è documentata aumenti la suscettibilità della dentina, e con un'alimentazione molto accorta se non rigida (rispetto a latticini, zuccheri e glutine) per migliorare lo stato di salute intestinale.

---

---

#### Un caso di monconizzazione post-apparecchio (!)

Donna 30enne, durante una visita di controllo annuale dal dentista le viene aperta una questione apparentemente innocua: il 4° inferiore destro.. è leggermente tirato indietro, che ne pensa di farsi aiutare dall'ortodontista, fare spazio, tirarlo fuori e riallinearlo? Lei accetta. Dopo due anni di apparecchio ortodontico, quello classico con le molle per ciascun dente, le quali vengono tirate dall'ortodontista alle visite periodiche, il risultato è che l'arcata superiore tirata era andata verso destra, i due denti centrali non erano più centrali. Citata in tribunale, il verdetto era che l'ortodontista aveva sbagliato ma non doveva risarcire il danno.

Ma aggiungiamoci ora la parte che riguarda il suo socio dentista: la paziente ha appena fatto in tempo a chiedere "non era meglio il mio dente rientrato un po', invece di denti centrali che centrali non lo sono più?", che lascia la stanza dell'ortodontista e va in quella del dentista suo collega.

I dentisti super-temibili li riconoscete molto facilmente: è il dentista che corre sempre da un paziente ad un altro, entra e esce dalle varie sale, mantiene continuamente tutti questi

pazienti in attesa mentre fa un pezzettino di lavoro ad uno, poi ad un altro ed un altro, prima di tornare da quello precedente a fare un altro pezzettino di lavoro? Il dentista che segue era di questo tipo.

“Che casino” pensa tra sé e se, resosi conto del lavoro schifoso che è venuto e senza dire niente (“ora si metta comoda”) inizia a lavoricchiare con indifferenza, fatta l’anestesia, la ragazza chiede ma che state facendo, ma lui : “giù, non ti muovere proprio ora..” ed è così che i denti vengono ridotti a moncone!! La cura di tutti i fastidi: ridurre a moncone il dente.

Vi giuro, non si capisce mai quando uno sta seduto in quella sedia, cosa vi stanno per fare e quali altre opzioni vi sono davvero per quella situazione. Il dentista farfaglia qualcosa, ma ha molto a che fare con le idee che gli si sono stampate in testa, le convinzioni che gli sono state inculcate, per cui davvero prendetevi una settimana minima di riflessione e confronto con altre idee e dunque nuove prospettive, non fatelo intervenire subito.

Per inciso, l'**apparecchio** dell'ortodonzia ortodossa, quello con le molle per raddrizzare i denti, ragazzi, **non ha proprio senso**.

Non ho il tempo di dire tutto ora, ma i denti storti sono un effetto dei rapporti muscolari, del loro funzionamento e del loro mancato rilassamento. La vera scienza olistica studia questo e i rapporti con le asimmetrie craniche.

Il paziente olistico avrà un atteggiamento da “molto scettico” fino a “del tutto restìo” rispetto al tirare i denti di qua o di là con molle.

Mentre il dentista applica l'ortodonzia ortodossa “delle molle” succedono le seguenti cose:

la vera questione non viene tirata a galla;

il paziente soffre disagi immensi, masticatori, alle gengive, emotivi, etc.;

l'ortodonzista ha un reddito periodico (ai controlli);

si creano e favoriscono ulteriori scompensi cranio-sacrali;

se tutto va male non avete garanzie contro l'errore e il risultato finale.

Vedete voi se ha senso.

## Il dentista e le “monconizzazioni” facili!

C'è un aspetto della vita lavorativa del dentista che cerchiamo ora di portare fuori dall'ombra: “Più preciso e conservativo vuoi essere e più diventa difficile!». Per questo ho sempre nutrito ammirazione per i dentisti che lavorano bene. Lavorare bene nel silenzio è più eroico che lavorare bene. Per capire ancora meglio mettiamo sotto i riflettori i denti monconi, uno spartiacqua tra il dente otturato ma vivo e il dente devitalizzato.

L'operazione di monconizzazione del dente che ora descriviamo è fatta 8 milioni di volte in un anno (dati dichiarati) sull'insieme delle persone che si recano negli studi odontoiatrici italiani.

Dovendo coprire un dente, il dentista sceglie l'opzione della capsula e che fa? Si fa mandare dal laboratorio uno di questi cappucci (capsule) e lo infila sul dente che precedentemente è stato preparato.

La “preparazione” del dente per l'incapsulamento è qualcosa di shockante: al dente viene letteralmente tagliata la testa fino a giù nella gengiva, si parla di abbassamento del dente.

La distruzione della corona di dente sanissima è necessaria allo scopo di avere una struttura portante per la capsula, bisogna limare il dente fino a giù e fino a renderne la superficie molto sottile. La pratica comune è quella di devitalizzarli questi denti nel momento in cui vengono monconizzati.

L'alternativa alla monconizzazione è la ricostruzione.

La ricostruzione ha i vantaggi che non richiede la devitalizzazione, che non richiede l'abbassare e il limare parti non compromesse del dente, che porta ad una spesa sostanzialmente inferiore per il paziente.

La prima grande differenza tra “capsula su moncone” e “ricostruzione del dente” è quella relativa alla realizzazione.

E' richiesta attenzione, pazienza, e soprattutto è richiesta una marea di tempo per fare una ricostruzione.

Visto che il dentista facendo la monconizzazione per la capsula spende 10 volte meno tempo che non ricostruendolo da come sta, si capisce perché la riduzione a moncone diventa una tappa della vita di un dente.

La vita dei nostri denti può venir deviata artificialmente dalla pratica odontoiatrica. La vita lavorativa del dentista medio è incompatibile con il non deviare artificialmente la vita del dente allo step “monconizzazione”. E molti denti salvabili ci rimettono la testa (tutto

smalto sano) e il nervo (devitalizzazione).

La forzatura (ovviamente per il dentista) sarebbe quella di infilarsi in un lavoro impegnativo dal punto di vista tecnico e dal punto di vista del tempo quando invece un'opzione "più ragionevole" è a portata di mano (ovvero la monconizzazione con incapsulamento).

D'altra parte, se non ci fosse questa differenza nell'impegno per la realizzazione, probabilmente a nessuno verrebbe in mente che per coprire un dente sano questo debba essere ridotto a radice e per questo anche devitalizzato (intendiamo con radice quando un dente è ridotto all'incirca al livello della gengiva).

Si farebbero solo ricostruzioni: ricostruzione (intarsio) in vetro-polimero, ma anche in ceramica, o ricostruzione in composito.

Limare il dente, abbassarlo, prepararlo con il motosega, non ha mai senso! Questo il punto di vista "irragionevole" di un numero sparuto di dentisti che mi sono simpatici. Se hai ancora dente, anche pochissimo, questo potrebbe e dovrebbe essere mantenuto e rialzato con una ricostruzione.

L'altro discorso è che ci sono pochi Michelangelo dell'odontoiatria, mentre invece la massa offre un livello tecnico medio delle ricostruzioni davvero basso: è noto che la maggior parte delle ricostruzioni che ci sono in giro sono inaccettabili, vedi punti di contatto anteriori, posteriori, durata, occlusione, etc.

Una ricostruzione ha molto più senso quando sei uno di quelli bravi, che fanno lavori di precisione frutto di grande maestria (precisione ed esperienza) e soprattutto frutto di grande attenzione e pazienza; la ricostruzione per farla bene devi proprio saperla fare.

Per cui nella testa del dentista la spiegazione è anche questa: visto che il lavoro che farei di ricostruzione sarebbe insoddisfacente, mentre quando faccio il moncone viene soddisfacente, la mia scelta è il moncone.

Qualcuno di voi vuole ancora chiedere: perché allora non si fanno le ricostruzioni al posto delle monconizzazioni?

L'altra domanda è questa: "Ci sono dei denti, tra questi 8 milioni annui, per i quali l'abbassamento e l'operazione di limatura potevano essere evitati?".

La risposta è "Tutti". Il fatto di limare il dente per prepararlo non ha mai senso (eliminare materiale biologico sano?! Devitalizzare?).

La capsula sopra un dente dal punto di vista della conservazione di materiale biologico sano ha senso SOLO quando E' GIA' ridotto ad una radice. In ogni altro caso, se hai ancora dente, anche pochissimo, questo dovrebbe essere mantenuto.

Molti sfortunati portatori di denti monconi sanno benissimo perché questi possono

produrre tutta una serie di visite dal dentista: quando i bordi della corona sono posizionati sotto gengiva, questa può gonfiarsi o ritrarsi; così aumenta la possibilità di infiltrazione del cibo, il consolidamento della placca, con maggior pericolo di carie e malattie gengivali.

Il brutto è che la proposta di monconizzare viene fatta anche in casi in cui è assolutamente fuori luogo (su incisivi, canini,..), fa notare un dentista per niente alternativo del San Raffaele su Starbene: “Troppe volte denti recuperabili con eleganti ed efficaci restauri in composito, notevolmente più economici e che non richiedono devitalizzazione, vengono invece incapsulati” scrive Aiello [2001].

E aggiunge: “Devitalizzare sempre e comunque (un dente moncone) era la prassi di un tempo, oggi si è scoperto che una volta devitalizzato il dente si sgretola molto rapidamente rispetto ad un dente sano, per cui la vitalità del dente è vista come un patrimonio da salvaguardare”.

«Gli americani appena vedono un dente un po' storto lo limano e lo incapsulano», conversazione con un amico dentista. «Non è possibile chiamarlo “errore”, è un “approccio professionale”».

«Una tecnica invasiva?», dico io. «Sì, bravo “invasivo”, ma da annoverare fra le tecniche possibili, le “scuole di pensiero”».

Questa è una delle tante pagine brutte che l'odontoiatria ha scritto, e chissà quando si riuscirà a porre un freno al fenomeno.

Il brutto è anche che prima che il paziente sappia cosa ha intenzione di fare il dentista o di sentire quale opzioni ha a disposizione, la riduzione a moncone è già bell'e effettuata.

Riuscirete ad impedire che il dentista riduca inutilmente qualcuno dei vostri denti a moncone? Ecco l'opportunità dell'educazione dei pazienti.

Mi dice una mosca bianca: «La mia priorità, la sfida, è quella di modificare il meno possibile un dente sano o le sue parti sane; se il dente è già distrutto, allora va bene, si può fare quello che si vuole. Io sono 15 anni che non limo a moncone un dente sano a scopo protesico. Se il dente è già limato, distrutto, allora lo uso da appoggio, se no se il dente è integro io non lo limo, non lo tocco”.

Salvaguardia di materiale sano o sacrificio? L'interrogativo si affaccia dappertutto, anche quando è il momento di fare le cure canalari. Dice la mosca bianca di prima: «La priorità secondo la mia scuola di pensiero (per non indebolire il dente) è fare la cura canale allargando poco, ma più conservativo vuoi essere e più diventa difficile! ».

Allargare troppo non è un “errore”, è una scuola di pensiero. Il valore biologico del tessuto sano spesso scompare dall'equazione e allora le scuole di pensiero diventano invasive.

Uno può essere più o meno invasivo in qualsiasi operazione o circostanza, è per questo che diventa importante che il dentista faccia uso dell'ingrandimento, microscopio, occhialini 4X, etc.: se il dentista vede di più ha maggior controllo e (se rientra nelle sue priorità), può salvaguardare più tessuto sano.

La scelta del dentista (tra salvaguardia ma tempi lunghi - attenzione e esercizio di precisione - e scelta invasiva ma rapida e semplice) avviene senza che voi sospettiate niente perché non conoscete le scelte possibili e le "scuole di pensiero".

E anche quando siate state avvertiti con questa lettura avrete un bel da fare a chiedere per qualsiasi piccola manovra nella vostra bocca che il dentista vi presenti a livello di possibilità un confronto tra le tecniche più invasive (con sacrificio di materiale dentale sano) e quelle meno invasive.

Un altro spartiacque artificiale (cioè dentista-indotto). Quello tra il dente strutturalmente sano ma con una piccola carie e il dente meccanicamente molto manipolato dal dentista: consiste (sigh..) nel riflesso condizionato del dentista che invece dell'otturazione in composito mette otturazioni che richiedono una ritenzione meccanica e dunque per un puntino nero di carie deve scavare un traforo megagalattico di materia sana del dente, "preparandolo" all'otturazione dalla ritenzione meccanica.

Poiché l'amalgama (diversamente dai compositi) è un materiale che necessita la ritenzione meccanica, richiede l'escavazione di un traforo megagalattico di dente sano (la quale operazione è tanto più ridicola se si confronta con le carie superficiali cui è applicata).

Questo fenomeno sommerso è tutt'ora in corso, ieri mi ha telefonato una madre che dice che al figlio di 13 anni per una piccola carietina gli è stata messa un'amalgama con relativa fossa di ritenzione.

Anche la ceramica richiede una ritenzione meccanica e dunque non è adatta a carie piccole. Questo mi fornisce lo spunto per mostrare come il cervello di un dentista olistico può andare in profondo sonno Rem. Un mio amico è andato da un dentista che usa la ceramica perché valutata più compatibile; l'abitudine però era talmente acquisita che, a fronte di carie quasi invisibile, il dentista gli ha fatto un buco mega-galattico nel dente (certamente fuori luogo per una carietina) allo scopo di fargli ritenere la sua cara ceramica.

Io lancerei un consiglio allora: quando andate nello studio del dentista, dite sempre che la carie volete vederla con lo specchietto o, meglio ancora, davanti ad una carie prendetevi un piccolo spazio di riflessione o, meglio ancora, riflettete sulle considerazioni fatte in questo manuale quando narro di come le mie due carie sono guarite (cloruro di magnesio, alimentazione).

## Trafori in denti sani come appoggio per ponti?

Mi rendo conto che se uno vuole aggiungere all'odontoiatria olistica di prima (estrazioni di radici morte sospette, niente metalli, etc..) anche la priorità di non sacrificare materiale dentale sano, si merita di essere mandato a quel paese dal dentista perché tutte le richieste precedenti che avete fatto sono incompatibili con questa.

Facciamo l'esempio che vi manchi un dente, ad es. il 6° inferiore. E mettiamo il caso che questo elemento mancante sta in mezzo a due denti sani.

Se per qualche motivo uno decide che vuole mettere la ceramica integrale (con o senza base metallica) la tecnica conduce ad una consistente riduzione con la fresa dei due denti adiacenti. Quanto più si vorrà usare la ceramica integrale senza basi metalliche, tanto più sarà necessario effettuare una "preparazione adeguata". Preparazione adeguata (sigh..) significa limare molto il dente.

A ragione il dentista vi dirà: "Allora!, vuoi fare l'implantologia, o vuoi smantellare il dente affianco?"

Volendo fare un ponte e mantenendo come priorità quella di non distruggere gravemente i denti affianco sani, le opzioni sono i ponti "california" o "maryland" metallici che richiedono pochissima abrasione dello smalto del dente affianco. Quali sono questi metalli possibili del maryland? Il nichel-cromo, che ovviamente sarà il primo da escludere per i problemi legati all'uso di nichel, poi c'è il cromo-cobalto, e il cromo non è certo poco aggressivo o sensibilizzante come metallo, per cui volendo usare un'attenzione in più (se uno vuole evitare i sopraccitati) può usare l'oro galvanico.

A ragione il dentista vi dirà: "Allora!, vuoi evitare i metalli o vuoi preservare materiale dentale sano?"

Per fare dunque questo ponte, la contrapposizione è tra:

1. intervento poco e niente invasivo sul dente sano: ponti "maryland" o "california", i microintarsi vengono appoggiati nei solchi e nello spessore dello smalto, l'aggancio si costituisce di nichel, cromo oppure solo oro galvanico, rivestito esternamente;
2. se i denti affianco sono sani, l'intervento più invasivo è la preparazione dei denti sani per poggiarci un ponte in metallo-ceramica o anche in ceramica integrale senza base metallica; il massimo di preparazione devastante è necessaria per piazzare la ceramica integrale senza altro.

Vi parlo ora di Maryland senza metalli che è l'opzione numero tre, però non so ancora che idea farmi sulla durabilità di un certo manufatto.

Il vantaggio sarebbe che sono poco invasivi rispetto al dente affianco e non hanno metalli. Certo si potrebbe anche aggiungere un elemento di acetilica con ganci in acetilica, ma allora l'inaffidabilità della tenuta e la scomodità sale esponenzialmente.

3. manufatti in fibra ricoperti di resina o di ceramica possono essere usati per ponti maryland senza metalli. Debbono però rispondere al **punto interrogativo della resistenza nel tempo allo stress masticatorio** (garantiranno un periodo di permanenza in bocca sufficiente per ammortizzare il loro costo?);

Si tratta di un'armatura del manufatto in fibra di vetro che viene rifinita esteticamente con rivestimento in resina o ceramica. La fibra proviene dalla ricerca spaziale ed aeronautica, e visto il colore accettabile della fibra di vetro (traslucente) l'industria odontoiatrica se ne è appropriata. Contrariamente ad un manufatto in metallo-ceramica, la fibra non è rigida, ma tende ad assorbire e distribuire il carico masticatorio lungo la sua struttura, con caratteristiche gnatologiche assimilabili al dente naturale. (BellGlass tel. 0471 256233, ArtGlass, Targis vectris, Gradia, etc..).

Gli svantaggi: dando però meno garanzie di resistenza nel tempo a fronte dello sforzo masticatorio, gli Euro che il paziente paga per questi manufatti vengono ammortizzati su un periodo decisamente più corto; alla luce di possibili fratture e rifacimenti ex-novo questi ponti senza metalli potrebbero diventare un investimento (in biocompatibilità massima) costosissimo.

riuscirà il paziente ad avere la fotocopia dei bugiardini prima che il lavoro inizi e non dopo, quando l'omeopata gli dice che quel materiale è problematico?

Eugenia va dal dentista e spiega che lei è una paziente con particolari necessità, è allergica ai metalli, l'oro giallo a volte può usarlo a volte no, il nichel e altra ferraglia sono assolutamente da escludere. Spiega che ha avuto continui problemi di salute in corrispondenza di precedenti trattamenti odontoiatrici e che non sta molto bene al

momento. Insomma quello che farebbe uno che abbia appena finito di leggere questa guida. Il dentista la rassicura dicendo che non c'è nessun problema in quanto userà materiali che non danno alcun tipo di problemi. Fiduciosa perché il dentista ha capito la sua situazione la donna decide di iniziare i lavori con lui.

Il dentista le ha messo tutta una serie di manufatti e ponti che, a suo dire, oltre alla ceramica contenevano solo oro e nessun altro metallo. Sono passati cinque anni, un omeopata fa notare alla paziente che i numerosi metalli delle protesi fisse le causano attività galvanica e fa notare l'intolleranza verso questi materiali, la donna parla della visita dall'omeopata, spiegando i suoi problemi di salute, e dopo notevoli insistenze riesce ad avere le fotocopie dei materiali usati da questo dentista; con sorpresa apprende che c'era di tutto:

basi metalliche per ponti

- alluminio (15%), stagno (12%), cromo (1%), nichel (1%), vanadio, manganese, zinco
- oro (39%), palladio (35%), argento (19.5%), stagno (5%), platino (1%), iridio (1%), rutenio (1%), indio (0.5%)
- palladio (25%), argento (70%), rame (1%), stagno (1%), iridio (1%), indio (2.8%), zinco (1.4%)

apparecchio mobile

- palladio (63.5%), cromo (28%), molibdeno (6.5%), manganese (0.6%)

L'esperienza mi fa dire che quando il dentista afferma che il suo materiale è “quello buono”, cioè “anallergico”, il più delle volte intende che ha evitato leghe molto contaminate con metalli come rame e nichel, ma ciò non significa che questi siano assenti del tutto.

L'esperienza mi fa dire che il termine “manufatto in oro-ceramica” **viene usato** nel foglietto del consenso informato destinato al paziente **per spacciare qualsiasi cosa**, non è detto che il lavoro non contenga rame, cadmio, palladio, cromo, etc. etc. , come infatti questi metalli altamente allergizzanti sono praticamente sempre contenuti nelle basi per ponti dentali e nei perni cosiddetti aurei.

Se un dentista nel consenso informato scrive “protesi in oro-ceramica” e non vi consegna il bugiardinò è quasi sicuro che il nostro oro è di quello mescolato ad altri metalli, così come lo è il 99% dei prodotti odontoiatrici simili presenti sul mercato.

Se il dentista stesse usando l'oro puro, cioè “oro galvanico”, questa scritta apparirebbe in bella evidenza perché quelli che lo usano lo fanno con vanto.

Visto che il dentista può ottenere manufatti con una durezza superiore mischiando un

40% di oro ad altri metalli, sono molto diffuse queste leghe che contengono di tutto, cui ci riferisce in generale come “platinata”, “palladiata”, oppure “non nobili” (se contengono in elevate percentuali rame, cromo e altri metalli dal potenziale elettrico positivo).

All’inizio c’erano solo le leghe platinata, poi si intravide l’opportunità di sottrarre del platino e sostituirlo con palladio. Maggiore era la percentuale di sostituzione del platino con palladio e maggiore era il risparmio sul materiale di partenza.

Ma il palladio ha notoriamente un’elevata potenzialità di inibire enzimi (1 grammo di palladio è tossico come 100 grammi di platino). Inoltre il palladio ha una capacità decisamente superiore di indurre sensibilizzazioni nel tempo. Il motivo per cui una cosa così problematica è entrata in odontoiatria è che è convenuto a tutti, a quelli che lo dovevano smaltire come rifiuto tossico e a quelli che lo mettevano nelle leghe auree al posto del più costoso platino.

E mentre i dentisti sono alla mercé di venditori di materiali odontoiatrici che pavimentano la strada tra i rifiuti industriali più impuri e il loro inserimento nelle bocche della gente, i tedeschi avvertono contro gli effetti del palladio, la Svizzera qualche anno fa bandì il palladio (ancora prima che l’amalgama), oggi i nostri omeopati in Italia sapendo della questione iniziano a testare il palladio trovando praticamente sempre problemi.

Parlo ad un dentista olistico dell’opportunità di evitare almeno il palladio e mi risponde picche: “Il palladio è un metallo prezioso e nobile, come il platino blah blahh..” (come da opuscolo pubblicitario). Ma che dici?? Se il paziente cui voi dentisti olistici avete messo una corona rinforzata con base palladiata dopo qualche tempo va da un omeopata o da un altro dentista olistico, sarà possibile (mediante Vega test) rilevare nel suo caso l’effetto a distanza, ad es., sui reni del palladio che magari deve ancora finire di pagare ma verso cui è già scattata la sensibilizzazione e dunque il blocco del sistema di regolazione.

Thomsen [2001] riporta un esempio tra i tanti di intolleranza a leghe dentali palladiate: “57enne che accusava idi non chiara origine e cefalea diffusa che si irradiava nel territorio di diversi meridiani, pertanto risultava difficilmente associabile ad aspetti sistemici. All’analisi sistemica mediante EAV si evidenziarono valori instabili generalizzati (cadute d’indice) su tutti i punti delle mani e dei piedi. Il riequilibrio della risonanza fu ottenuto solo con le fiale Degu Sdf D6 e Palladium met. D6. Il ponte palladiato fu rimosso; il giorno successivo il paziente riferì che sia l’ipertensione che la cefalea erano scomparse.

Dopo che furono trascorsi 10 giorni caratterizzati dall’assenza di disturbi, il ponte fu nuovamente inserito, sempre senza utilizzare materiali fissanti, nemmeno provvisori. Il giorno dopo, i disturbi erano ricomparsi: ipertensione ed emicrania diffusa. Occorre sottolineare che nel corso dell’analisi preliminare era stato accertato che la lega era preparata “lege artis” cioè non presentava alcuna dissociazione elettrolitica”.

Ragazzi non credete che non vi capisca, quello che ho detto nella sezione precedente lo dimostra. Perciò vi lascio in pace se volete usare l'oro oppure anche l'oro platinato (perché ha una durezza maggiore), badate però che non vi sia palladio vi prego! E quando in bocca già c'è un tipo di metallo abbiamo raggiunto il capolinea: non dovrebbero essere aggiunti altri metalli!

### il plurimetallismo

Un metallo immerso nella soluzione del suo sale assume un potenziale ben definito (detto standard, perché misurato per tutti nella stessa cella e rispetto all'elettrodo di riferimento ad idrogeno) che riporto tra parentesi (in Volt): Au<sup>+</sup> (+ 1.50), Pt<sup>++</sup> (+ 0.86), Pd<sup>++</sup> (+ 0.82), Hg<sup>++</sup> (+ 0.80), Ag<sup>+</sup> (+ 0.80), Cu<sup>+</sup> (+ 0.47), Sb<sup>+</sup> (+ 0.23), Pd<sup>+++</sup> (- 0.12), Sn<sup>++</sup> (- 0.14), Ni<sup>++</sup> (- 0.23), Cd<sup>++</sup> (- 0.40), Fe<sup>++</sup> (- 0.44), Cr<sup>++</sup> (- 0.56), Al<sup>+++</sup> (- 1.70). E' osservazione comune, comunque, che si formino differenze di potenziale persino tra amalgama e amalgama, questo perché si tratta di amalgama di diverso tipo o di diverse età. All'anodo (cioè il metallo meno nobile), gli atomi di metallo si staccano dalla superficie solida ed entrano in soluzione sotto forma di ioni metallici e di qui potranno migrare nell'organismo.

“Inerti”, i metalli che la parola definisce “nobili”, lo sono solo nella cella immaginaria, non quando sono accoppiati con un elettrodo diverso. Anzi, il mercurio che ha un potenziale elettrochimico non come l'oro ma comunque da metallo quasi nobile (0.80 il mercurio, 0.82 il palladio), è splendido per fare batterie. Gli elevati potenziali positivi dei metalli nobili (+1.50, +0.86, +0.82, +0.80, di oro, platino, palladio e mercurio rispettivamente) proprio perché lontani dai potenziali elettronegativi di tutti gli altri, quando accoppiati con un qualsiasi altro elettrodo diverso ci assicurano le differenze di potenziali tra le più elevate.

La differenza di potenziale è una forza motrice della corrosione. La bocca non è la cella elettrolitica di riferimento, soprattutto visto ciò che avviene in odontoiatria: Ci sarà un solo manufatto, o non ci saranno invece ponti e perni metallici a iosa?

Vero è che i metalli non nobili hanno una forza motrice verso l'ossidazione intrinseca, come ad es. il cromo la cui reattività intrinseca gli fa formare spontaneamente un ossido. Producendo facilmente i metalli non nobili uno strato superficiale di ossido, si verificano

varie fasi di neutralità o meno elettrochimica che questo strato di ossido garantisce, ma sempre prevale il logoramento e lo spostamento lento del potenziale per effetto degli ioni dell'ambiente esterno.

Essendo l'ambiente orale con tutta la saliva una splendida cella galvanica, i vari metalli presenti nelle protesi creano comunemente in bocca differenze di potenziale da 200 millivolt fino a 1000, ma ovviamente il 99.9% dei dentisti non ha un multimetro digitale per farne una valutazione. L'effetto negativo è duplice: 1. c'è un micromappaggio continuo impiantato in una forma di vita; 2. aumenta la corrosione degli ioni metallici.

Scrive Raue: "Nel 1977 ho iniziato ad usare di routine nella mia pratica quotidiana di dentista un microamperometro per la misurazione delle correnti endo-orali. Nel periodo che va dalla metà del 1977 alla metà del 1980 su ben 978 pazienti ho rilevato valori sospetti, cioè dai 6 mA in su, e quando questi valori sospetti erano associati con sintomi clinici ho consigliato di intervenire. 99 pazienti hanno accettato la bonifica delle amalgame coinvolte nel bimetallismo; essi avevano tutte sintomatologie che si erano dimostrate resistenti ai vari tentativi terapeutici effettuati fino ad allora da cliniche e specialisti, le quali sono sparite completamente con l'eliminazione delle correnti endorali: mal di testa (57 casi), vertigini (20 casi), nausea e vomito (6), emicrania (6), svenimenti (4), fibrillazioni oculari (3), ronzio auricolare (1), gusto sgradevole (1), dolore alla mandibola (1).

**La vera natura dei sintomi di questi pazienti non potrà mai essere diagnosticata da quei medici che ne ignorano la causa e la complessità, ovvero l'esistenza dell'elettrogalvanismo orale ed i suoi effetti sull'organismo. Nelle università di oggi gli studenti sentono poco e niente sulla possibilità e le conseguenze della formazione di correnti intra-orali. Nella pratica della medicina attualmente l'effetto batteria nella bocca è largamente trascurato.**

Fin dal 1879 (Dr. H.S. CHASE) si pubblicano regolarmente comunicazioni che attestano l'insorgere di turbe dovute al polimetallismo delle ricostruzioni dentarie. Sono innumerevoli i ricercatori che hanno pubblicato studi su sintomatologie trattate con l'eliminazione del galvanismo orale. Non posso dire con esattezza quali siano le ragioni che portano medici e dentisti a non riconoscere queste scoperte. Una di queste potrebbe dipendere dal fatto che spesso questi pazienti affetti da sintomi causati da galvanismo orale non consultano i loro dentisti, ma si rivolgono ai loro medici generici o a specialisti che cureranno la malattia ignorandone la causa. Vengono dunque fatte diagnosi errate o diagnosi 'facili', appartenenti spesso al quadro delle malattie neurologiche, per sintomi come mal di testa, emicranie, distonia vegetativa, false depressioni etc.. Vengono prescritti molti farmaci. Alcuni possono attenuare i sintomi. Spesso questi pazienti sono considerati ipocondriaci e nevrotici. Questa situazione deve finire. Le misurazioni delle correnti orali dovrebbero diventare una procedura di routine nella pratica di tutti i medici e dentisti".

Come con gli aloni neri radicolari che a volte compaiono e per i quali era discrezionalità

del dentista intervenire, in maniera identica viene affrontato il pluri-metallismo:

- a volte i pazienti riportano fenomeni elettrici;
- l'amperaggio che si misura non ha assolutamente nessun significato sulla clinica; nessun impatto negativo sulla salute è provato o provabile, anzi l'insegnamento universitario nega decisamente alcunché di effetto a distanza sull'organismo.

Chiedete sempre (per sicurezza) al dentista olistico se ha un microamperometro in studio con sé.

### **PARTE 3**

#### Informazioni su materiali problematici e possibili alternative

*le dentiere.* La parte plastica delle dentiere è del metacrilato lavorato, cosiddetta "acetalica", bianca.

La parte rosa delle dentiere deve il suo colore a molecole organiche (polimeri) chiamati "lacolines", per dare il colore della gengiva.

La dentiera viene generalmente proposta con una base metallica per dare una consistenza più sottile e più affidabile al manufatto: palladio, cadmio, cromo-cobalto, nichel, berillio. Chiedete sempre la composizione. Il berillio (spesso presente intorno all'1.8%) è usato perché permette al materiale di essere presso-fuso in uno stato più fluido, ma ha una potenzialità tossica notevole.

Spesso il materiale pubblicizzato come anallergico non è quello che non contiene nichel, ma che ne contiene non più del 30% (in alternativa a protesi mobili in cui la percentuale di nichel arriva fino all'60%, per cui i fastidi diventano quasi subito evidenti).

Qualcuno usa un accorgimento intermedio, e cioè in alternativa ai vari metalli che abbiamo citato, usa l'oro puro come supporto per la parte di plastica della dentiera.

Chiedete sempre la composizione, meglio ancora chiedete l'opzione più sicura che è una dentiera completamente in acetilica con ganci anch'essi in acetilica.

Le protesi mobili di plastica sono ottenute mediante stampaggio per iniezione di polimeri di monomero acetilico, di monomero metacrilato o monomero vinilico. Nuovi prodotti sempre in plastica ma alternativi all'acetilica credo stiano arrivando dall'estero che dovrebbero dare più flessibilità ai ganci.

*come fare il byte per chi è palesemente allergico al metacrilato?* Un mio amico intollerante al metacrilato si fece testare all'EAV il byte (in metacrilato) e risultò che gli dava fastidio, e infatti scoprì che stava meglio quando non lo metteva la notte. Ma avendo bruxismo durante il sonno aveva bisogno di mettere su il byte di notte. Girammo vari dentisti che proponevano opzioni anallergiche, ma alla fine scoprimmo che tutti i byte sono fatti di metacrilato e chi è allergico che fa? Abbiamo trovato un'azienda che fa byte in poliuretano termoplastico, Durasoft (la loro iniziativa è meritevole per cui faccio loro pubblicità per chi avesse lo stesso problema: produttrice SCHEU DENTAL, importatore TP Italia, tel 035 4520001).

*Importante. Cementi e colle per installare corone e ponti.*

Innanzitutto facciamo una classificazione generale; ci sono:

1. cementi carbossilati
2. cementi zinco-fosfati
3. cementi vetro-ionomerici
4. cementi ibridi (vetroionomerici + resina)
5. cementi compositi
6. altri

..

..

cure canalari : novità e regaletti da evitare

Ci sono delle novità degli ultimi anni sul fronte cure canalari.

La prima novità è l'ossido di calcio usato come riempitivo (al posto di guttapercha o cementi silicati).

Le altre novità sono degli ausili per migliorare la sterilizzazione di tessuti a ridosso del canale principale: endox, ozono, laser.

**Endox:** è un dispositivo che il dentista usa come aggiunta per sparare corrente e decontaminare il canale: un elettrodo si immerge nel canale radicolare prima della fase d'immissione del riempitivo, si danno tre scariche di corrente a 1200 Volt, che è stato dimostrato annientano 2 o 3 miliardi di streptococchi. Usato anche su tasche gengivali.

**Ozono:** esistono adesso macchine tipo l'Helazon che permettono di sospingere in uno spazio ermeticamente delimitato ozono alla concentrazione di 20.000 ppm (contro i 200 ppm della ozonoterapia).

**Laser:** usato per stecchire la carie senza dover rimuovere troppa polpa (come è successo fino ad oggi), migliora anche la bonifica apicale dal materiale batterico attivo in fondo alla radice del dente, ma ovviamente non si può giostrare molto con la direzione del fascio di luce, per cui rimangono sempre non garantiti i tubuli laterali disposti perpendicolarmente al fascio emergente.

**Ossido di calcio**(noto come Biocallex): Diversamente da altri materiali riempitivi per cure canalari (che hanno un marcato potenziale a contrarsi), il Biocallex si espande una volta inserito, assicurando il massimo riempimento e sigillo del canale. Il Biocallex è composto da ossido di calcio cui è stato aggiunto ossido di zinco e una soluzione acquosa di etilen-glicole.

L'ossido di calcio ha affinità per i fluidi, migrando per questo motivo in tubuli dentinali altrimenti inaccessibili. Questa espansione dell'ossido di calcio è seguita da solidificazione e trasformazione in idrossido di calcio. Successivamente l'idrossido di calcio è convertito a sua volta in carbonato di calcio, creando un muro di calcificazione che sigilla ancora meglio le aree riempite (che altrimenti avrebbero offerto spazio e terreno di coltura a possibili migrazioni di materiale batterico).

In conclusione l'ossido di calcio ha un effetto alcalinizzante locale che induce il tessuto biologico a calcificare così da sigillare i canali. Ma l'effetto alcalinizzante è un battericida naturale esso stesso, in quanto i batteri proliferano meglio in ambiente acido.

Numerosi studi hanno confermato non solo l'effetto "calcificazione" sui milioni di tubuli dentinali, ma anche buoni livelli di asepsi rispetto ad altri materiali. Da alcuni studi recenti sembra che il livello di sicurezza (dell'asepsi ottenibile) salga ancora di più quando si combina per es. con la tecnica del laser.

L'idrossido di calcio è usato come isolante delle polpa sotto le otturazioni dentali, ma ATTENZIONE a NON PENSARE CHE E' LA STESSA COSA. Solo l'ossido di calcio ha il vantaggio che mentre si trasforma in idrossido di calcio sigilla e si espande.

L'idrossido di calcio ha un altro svantaggio: i produttori a seguito di una causa legale sono stati obbligati in Svezia nel 2000 a dichiarare tutti i componenti perché si sono avute reazioni allergiche e si è scoperto che il 40% del prodotto era etil-para-toluene-sulfonamide (Dycal, Dentsply). Anche vari riempitivi per cure canalari contengono etil-para-toluene-sulfonamide, ma non c'è obbligo di dichiarare tale contenuto (!§%).

Per quanto riguarda i vari regaletti da evitare....

*si usa ancora (sigh) endometasone.* Usato come cemento per medicazioni intermedie o come cemento definitivo per chiudere le cure canalari insieme alla guttapercha, è una mostruosità dell'odontoiatria, un residuo bellico che ancora resiste in un numero non indifferente di studi dentistici. Mats Hanson lo usa come esempio per far capire quanto larghe siano state le maglie della marcatura CE per la commercializzazione di prodotti odontoiatrici: "Considerate che ora ha la marcatura CE una delle cose più terrificanti che l'odontoiatria ricordi, *Endometasone*, un materiale per trattamenti canalari che fu bandito dalla Svezia già nel 1983 (contiene formaldeide, piombo e numerosi altri ingredienti tossici). È una barzelletta o cosa questa certificazione che accetta una mostruosità simile?" [Heavy Metal Bulletin, 2 ottobre 2000].

*guttapercha con e senza cadmio.* La guttapercha non è radiopaca ai raggi X e dunque deve essere impregnata (dal produttore) di una soluzione di ioni metallici. La migliore accortezza che il dentista può avere su questo argomento è controllare sulla confezione che ci sia la dicitura "priva di cadmio". Se non c'è questa scritta allora la guttapercha contiene cadmio. I prodotti senza cadmio sono decisamente più biocompatibili rispetto agli altri.

*i derivati del trisolo come disinfettanti.* Il caratteristico odore che sentite nello studio odontoiatrico è proprio quello del trisolo. E usato come disinfettante nelle cure canalari e anch'esso non ha una buona compatibilità biologica e dovrebbe essere evitato.

*l'eugenolo.* dal garofano, l'eugenolo ha proprietà anti-putrefattive per cui viene usato nelle cure canalari. Sfortunatamente è un po' irritante per cui alcuni dentisti preferiscono non usarlo.

*cosuccie assortite lasciate nei denti devitalizzati:* cortisone o gli antibiotici che venivano lasciati nel canale dentale non si usano più, almeno non secondo i dettami della moderna endodonzia; la soluzione standard per le cure canalari è l'ipoclorito di sodio e nient'altro.

Spero che questa informazione vi serva per salvarvi dai numerosi dentisti che, come accaniti, continuano a lasciare (SENZA DIRE NIENTE) questi regaletti nei denti devitalizzati di pazienti a volte anche allergici o fortemente intolleranti.

*la formaldeide.* A sottolineare i pericoli tossici della formaldeide, che è generalmente usata come disinfettante delle cure canalari, abbiamo un'edizione in pillole delle idee di Daunderer:

---

---

In casi di mal di testa casi è molto importante estrarre i denti trattati con formaldeide.

L'intolleranza sviluppata verso la formaldeide (nel trattamento canalare) si manifesterà possibilmente come disturbi della memoria, confusione mentale, paura del nuovo, difficoltà ad essere felici delle piccole cose, accresciuta sensibilità al dolore, atteggiamento di sottomissione, temperamento focoso, sensazione di stare sotto una palla di vetro, incapacità a fare movimenti delicati con le dita

La perdita di capelli (a chiazze, circolari, laterali o totali) è sempre una combinazione di amalgama (spesso materna) e della disfunzione del metabolismo della **formaldeide**. Il processo diventa drammatico e spesso incurabile **quando c'è un trattamento canalare con formaldeide**. Nell'ortopantomica si possono vedere i disturbi del metabolismo dell'occhio che in congiunzione con l'amalgama causa un'ampia infiammazione. Persino più importante della totale rimozione dell'amalgama è togliere la formaldeide nell'osso mandibolare (pulendo chirurgicamente gli alveoli dei denti devitalizzati) e nella polvere di casa. L'alcalinizzazione e integratori di zinco possono offrire un aiuto temporaneo. È meglio comunque cambiare la dieta e indirizzarla verso cibi ricchi di zinco e alcalinizzanti. Lo zinco dovrebbe essere inserito nella dieta per un lungo periodo e in altissimi dosaggi.

---

---

Per fortuna ora quasi tutti usano ipoclorito di sodio (NaOCl) come unico disinfettante nella cura canalare + EDTA per togliere il fango dentinale.

*si usa ancora (sigh!) l'arsenico in odontoiatria, ma è (insomma..) raro.* Fino al 1990 l'arsenico era usato per le cure canalari (oggi occasionalmente qualche dentista lo usa ancora). Il motivo principale per il quale è stato soppiantato dalla formaldeide è che la dose coinvolta di arsenico era vicinissima a quella che produceva fenomeni infiammatori dei tessuti dentali e dunque la percentuale di insuccessi endodontici era molto elevata. L'arsenico inoltre è l'unica tecnica per devitalizzare il dente senza anestetico.

## otturazioni bianche: istruzioni per l'uso

Dobbiamo innanzitutto spendere una parola **contro le resine vetro-ionomeriche**.

Il fatto che rilascino fluoro dovrebbe essere un fattore di predilezione verso di esse secondo le idee stampatesi nella mente del dentista, ma il fluoro è un veleno e il sovraccarico tossicologico di questo rilascio è perciò sconsigliabile a chiunque e soprattutto al paziente intossicato con una situazione enzimatica già molto compromessa (il fluoro inibisce tutti i nostri enzimi). Inoltre fare otturazioni con vetro-ionomeri fluorurati richiede la verniciatura e cioè il bario, che lentamente verrà rilasciato nell'organismo.

Escluse le resine vetro-ionomeriche, non ci restano che i compositi.

Attenzione ai correttori di tonalità che il paziente o il dentista scelgono per ottenere un'otturazione simile al colore del dente.

Il dentista senz'altro preferisce la tonalità più vicina al colore del dente, io invece consiglieri al paziente la tonalità più trasparente che c'è, **per cercare di evitare le aggiunte di pigmenti** (a volte cadmio).

Alcuni compositi non sono coinvolti in questo, il Pex ad esempio è del tutto privo di metalli. Il Pex inoltre è l'unico materiale che non contiene monomeri metacrilati.

Prima del Pex c'era una sola tecnologia: il monomero di base, che può diventare anche una miscela di monomeri diversi, era uno della famiglia dei metacrilati (Bis-GMA, uretano dimetacrilato, polietilenglicole metacrilato, HEMA, altri monomeri con diversi gruppi funzionali attaccati al dimetacrilato).

Tra questi compositi metacrilati ogni azienda propone un prodotto che in effetti per il risultato finale (la tollerabilità da paziente a paziente) si può differenziare grandemente dagli altri.

I dentisti olistici che conosco si appoggiano a 3 o 4 marche di composito, che poi cercano di testare con EAV o Vega test su ogni paziente per dare ad ognuno quello cui è

più tollerante.

I risultati di tollerabilità delle varie marche di compositi in effetti sono diversi, sebbene la tecnologia è una, i produttori fanno scelte diverse (solventi, composizione, monomeri di base, attivanti, etc.).